



UNCUYO
UNIVERSIDAD
NACIONAL DE CUYO

FO
FACULTAD DE
ODONTOLOGÍA



FACULTAD DE ODONTOLOGÍA
UNIVERSIDAD NACIONAL DE CUYO

TRABAJO FINAL PARA OPTAR AL TÍTULO DE ESPECIALISTA EN
ENDODONCIA

**MEDICACIÓN INTRACONDUCTO CON BIOCERÁMICO EN UN
ELEMENTO DENTARIO CON ABSCESO ALVEOLAR CRÓNICO**

ALUMNO: Od. Acurra Sol Agustina.

DIRECTOR: Od. Esp. Reyes María Gimena.

MENDOZA, NOVIEMBRE 2023

AGRADECIMIENTOS

Agradecer de manera especial a la Universidad Nacional de Cuyo y a su Facultad de Odontología U.N. Cuyo, por abrirme sus puertas para continuar creciendo profesionalmente.

A la Dra. Reyes, Gimena por su labor como tutora durante la que ha demostrado no solo un gran conocimiento, sino también una comprensión y empatía sin las que el trabajo no hubiera sido posible.

Quiero expresar además mi agradecimiento a los Doctores: Caram Julio, Peña Graciela, Anselmi Alberto, Carvajal Mariana y González Julieta, por sus aportes y enseñanzas durante el cursado de la carrera, para mi crecimiento en la endodoncia.

ÍNDICE

Resumen.....	pág. 4
Introducción.....	pág. 5
Caso Clínico.....	pág. 24
Discusión.....	pág. 27
Conclusión.....	pág. 34
Bibliografía.....	pág. 35

RESUMEN

Los objetivos finales del tratamiento de endodoncia son la eliminación completa de las bacterias, sus subproductos y restos pulpares de los conductos radiculares infectados y el sellado completo de los conductos radiculares desinfectados. En la endodoncia moderna, el modelado y la limpieza en una sesión pueden estar adquiriendo mayor importancia que los medicamentos intraconducto como medio para desinfectar los conductos radiculares, aunque muchas veces no se tienen en cuenta factores tales como el diagnóstico del elemento dentario y la condición sistémica del paciente, lo que hace al fracaso del tratamiento endodóntico.

El uso de un medicamento intraconducto después de un desbridamiento adecuado presenta una ventaja clínica, ya que se puede confirmar la mejoría de los síntomas antes de completar el tratamiento.

Se ha determinado por años que el hidróxido de calcio es adecuado para su uso como medicamento intraconducto, ya que es estable durante períodos prolongados, inofensivo para el cuerpo y bactericida en un área limitada. También induce la formación de tejido duro y es eficaz para detener los exudados inflamatorios. Aunque en la actualidad hay un nuevo material biocerámico con muchas probabilidades de convertirse en un referente en medicación intraconducto, Bio- C Temp, por sus propiedades biológicas similares al hidróxido de calcio y por su presentación en jeringas listas para usar, lo que facilita su uso en la práctica clínica y asegura el llenado del canal, además de que no requiere de cambios frecuentes y podemos obtener iguales resultados en menor número de sesiones.

Se presenta un caso clínico de una paciente que presenta un absceso alveolar crónico en el elemento 35. Se realiza el tratamiento de endodoncia en dos sesiones, utilizando un material biocerámico como medicación intraconducto. En controles a distancia se pudo determinar la remisión de la patología.

El objetivo de este trabajo, es analizar la efectividad de distintos materiales como medicación intraconducto.

INTRODUCCIÓN

Dos objetivos fundamentales del tratamiento endodóntico son prevenir o tratar la periodontitis apical. Desde una perspectiva predictiva, diversas variables pueden afectar el resultado del tratamiento de conducto. Algunas de estas variables dependen de factores intraoperatorios, que incluyen la técnica de irrigación, el tamaño de la preparación apical, el uso de medicación intraconducto o el número de citas necesarias para completar el tratamiento. Sin embargo, el resultado también puede verse afectado por factores microbianos y del huésped. La intensidad de la pérdida ósea perirradicular o del daño tisular, la presencia de dolor preoperatorio y condiciones asociadas como alodinia mecánica y sensibilización central, la complejidad anatómica de la porción apical del canal y la virulencia y longevidad de la infección bacteriana, pueden tener un impacto profundo en el resultado. Además, se ha informado que numerosas afecciones médicas disminuyen la capacidad del sistema inmunológico para curar los tejidos periapicales. Es responsabilidad del médico analizar estas variables e incorporarlas a la estrategia de desinfección para maximizar las posibilidades de curación.

La periodontitis apical (PA) es una enfermedad inflamatoria causada por una infección polimicrobiana del conducto radicular (Ricucci *et al.*, 2018). El reconocimiento temprano de la etiología infecciosa de la PA condujo al desarrollo de una variedad de estrategias antimicrobianas que abarcan la evolución de la endodoncia. A principios del siglo XX, el tratamiento recomendado se limitaba a la inserción de fuertes antisépticos en la cámara pulpar de los dientes afectados por necrosis pulpar. Debido a la escasa comprensión del papel del desbridamiento mecánico y químico, era deseable que el fármaco intraconducto fuera potente y penetrante (Grossman *et al.*, 1967; Schilder *et al.*, 1974). Se utilizaron muchos medicamentos tóxicos para lograr el objetivo de la desinfección (Grossman *et al.*, 1967). La dependencia excesiva de los medicamentos intraconducto, desafortunadamente, prolongó el tratamiento en forma de numerosas citas sin obtener el resultado deseado.

Actualmente, se sabe que la eficacia de los medicamentos intraconducto es impredecible en presencia de desechos y, por lo tanto, no pueden sustituir el

desbridamiento completo del espacio del conducto radicular (Haapasalo *et al.*, 2007; Portenier *et al.*, 2002; Portenier Waltimo *et al.*, 2006). Además, ya no se recomienda el uso de medicamentos intraconducto con acción fijadora, ya que es poco probable que sean eficaces y tienen un margen de seguridad cuestionable (Block *et al.*, 1980). La introducción de instrumentos de níquel-titanio tratados térmicamente y con nuevos protocolos de irrigación han mejorado la capacidad de los médicos para manejar casos complejos y síntomas asociados en una sola visita. Sin embargo, no todos los casos presentados en la práctica odontológica presentarán un pronóstico favorable. El pronóstico puede volverse cuestionable o desfavorable debido a la presencia de una infección de larga duración, la incapacidad de alcanzar microorganismos en áreas inaccesibles (es decir, anatomía apical compleja o presencia de infección extraradicular), la presencia de quistes apicales grandes o, en algunos casos, la inmunocompetencia disminuida del paciente.

En otros casos, el pronóstico se ve afectado por factores agravantes (multifactoriales). El uso de un medicamento intraconducto después de un desbridamiento adecuado presenta una ventaja clínica, ya que se puede confirmar la mejoría de los síntomas antes de completar el tratamiento (Chong y Pitt Ford *et al.*, 1992).

Para evaluar las ventajas de los medicamentos intraconducto en el futuro, las nuevas clasificaciones de periodontitis apical no sólo deben reflejar la presencia de patología y su extensión, sino también el impacto en el pronóstico y la elección de la modalidad de tratamiento al estratificar previamente la gravedad de la enfermedad. Según (Gonnella *et al.*, 1984), un diagnóstico debe documentar los cuatro elementos necesarios para definir una enfermedad: ubicación del problema, manifestaciones clínicas, etiología y gravedad. Diagnosticar un elemento dentario con periodontitis apical sintomática, es posible que sea una descripción incompleta. La periodontitis apical sintomática con afectación de furca secundaria a necrosis pulpar en un diente fisurado proporciona información mucho más específica. Estos factores compuestos permiten al médico y a los investigadores separar la enfermedad apical aislada y la presencia de patología con múltiples factores compuestos. Según los criterios de estadificación, la periodontitis apical y los signos y síntomas asociados (pérdida ósea, alodinia mecánica, dolor) podrían no ser una manifestación única de necrosis pulpar sino una familia de signos que pueden incluir diferentes etapas.

Para establecer una estrategia de control de infecciones, el diagnóstico debe reflejar la gravedad en términos de riesgo de pérdida de dientes, progresión de la enfermedad o desarrollo de complicaciones sistémicas agudas. La estadificación de la enfermedad también puede proporcionar el marco para determinar qué recursos y estrategias deben implementarse, incluidas citas únicas o múltiples, descompresión, cirugía del extremo de la raíz con o sin regeneración tisular guiada, reimplantación o extracción intencional. Es necesaria una clasificación diagnóstica futura que incluya la estadificación para responder a las diferencias en la naturaleza de los requisitos de salud de un paciente y proporcionar datos clínicos relevantes para analizar el pronóstico. En la estadificación, las enfermedades se dividen genéricamente en categorías de niveles crecientes de gravedad (Gonnella *et al.*, 1984), y se sugiere una modificación para la enfermedad apical: etapa 1, afecciones sin complicaciones ni problemas de mínima gravedad, incluida la ausencia o cambios mínimos en los tejidos apicales. Etapa 2, problemas limitados al área periapical, riesgo significativamente mayor de complicaciones con respecto a la etapa 1. Se sugiere que el aumento en el tamaño de la lesión >5 mm y la presencia de factores agravantes (complejidad del diente, tracto sinusal) encajarían en esta categoría. Etapa 3: pérdida ósea extensa que se extiende más allá de la región apical inmediata. Ejemplos de esta etapa serían defectos óseos "complejos", radiolucidez grande, afectación de furcaciones y lesiones en forma de J. Etapa 4, la pérdida de dientes o el desarrollo de complicaciones graves es inminente. Pronóstico desfavorable.

Un enfoque de estadificación también puede incorporar elementos relacionados con la salud sistémica del paciente, ya que muchas enfermedades pueden afectar la curación ósea. Es necesario comprender los aspectos multifacéticos de la periodontitis apical para comprender las ventajas de un modelo de tratamiento de dos pasos y el uso de medicamentos intraconducto. El pronóstico general para la curación de la periodontitis apical puede verse afectado por el estado inmunológico (Marending *et al.*, 2005; Morsani *et al.*, 2011), el tamaño de la lesión ósea (Ng *et al.*, 2008; Sundqvist *et al.*, 1998), diversidad del microbioma invasor, la presencia de infección persistente (Sjögren *et al.*, 1997), tipo de diente y presencia de grietas (Krell & Caplan *et al.*, 2018), entre otros factores.

Comprender los factores clínicos que contribuyen al fracaso del tratamiento puede influir en la decisión del médico de completar un caso en una sola sesión, favoreciendo el uso de un medicamento intraconducto, o incluir un abordaje quirúrgico en el plan de tratamiento. Debido a que la información derivada de estudios de laboratorio o en animales sobre la desinfección del conducto radicular no puede predecir los resultados clínicos (Oxford, Evidence Based Medicine, consultado en febrero de 2022), se debe considerar el análisis de los factores pronósticos preoperatorios conocidos relacionados con el fracaso durante la planificación de la estrategia de desinfección. De esta forma, los médicos pueden utilizar la información previa obtenida de estudios prospectivos para identificar aquellos factores que influyen directamente en el pronóstico del tratamiento.

Adolfsson *et al.* 2000, definieron un factor pronóstico como una característica del paciente que identifica subgrupos de pacientes no tratados que tienen diferentes resultados. Por ejemplo, la diabetes tipo II no controlada o la presencia de un tracto sinusal en un diente con una infección de larga data pueden afectar la resolución de la periodontitis apical, aumentando así las posibilidades de fracaso. En este escenario, es la mayor probabilidad de fracaso endodóntico lo que impulsa la estrategia clínica, el uso de medicamentos intraconducto, el uso de procedimientos quirúrgicos complementarios o el número de citas necesarias para completar el tratamiento. En un estudio prospectivo, Ng *et al.* (2011), monitorearon a ochocientos pacientes que recibieron tratamiento de conducto en citas únicas o múltiples con diferentes medicamentos intraconducto durante al menos 2 años. Los siguientes factores de pronóstico se relacionaron con tasas de curación más bajas o pérdida de dientes: la presencia de periodontitis apical, tamaño de la lesión, tracto sinusal preoperatorio, la presencia de un tracto sinusal entre citas, la presencia de diabetes o terapia con esteroides sistémicos, la presencia de dolor preoperatorio y profundidad de sondaje periodontal estrecha y profunda.

El número de paredes residuales en un defecto óseo de origen periodontal se reconoce como un factor pronóstico para el tratamiento de la enfermedad periodontal (Machtei *et al.*, 1997). Sin embargo, la complejidad del patrón de pérdida ósea causada por la periodontitis apical, incluido el tamaño y el número de paredes óseas y la modalidad de tratamiento, rara vez se ha informado como un factor pronóstico en estudios de

resultados del tratamiento de conducto o en ensayos clínicos aleatorios (Molander *et al.*, 2007; Paredes-Vieyra & Jiménez Enríquez *et al.*, 2012; Penesis *et al.*, 2008; Sathorn *et al.*, 2005).

En un estudio que aborda los resultados del tratamiento en casos de retratamiento no quirúrgico, Sundqvist *et al.* (1998) encontraron que el tamaño de la lesión periapical puede influir en el resultado del tratamiento. Las lesiones que cicatrizaron estaban en el rango de 2 a 6,5 mm en comparación con las lesiones que persistieron en el rango de 2,5 a 13 mm. Esta diferencia fue estadísticamente significativa. También se ha encontrado que los dientes con lesiones periapicales de 1 a 5 mm de diámetro tuvieron una tasa de éxito del 86,6%, y en los casos en que la lesión era mayor a 5 mm, la tasa de éxito fue del 78,2% (Ricucci *et al.*, 2011). En otro estudio, los dientes con lesiones perirradiculares pequeñas (≤ 5 mm) tuvieron una tasa de resolución del 88,2%, mientras que las lesiones grandes (5-10 mm) o muy grandes (≥ 10 mm) sanaron completamente en el 72,7% y el 54,5% de los dientes. Los casos, respectivamente Artaza *et al.* (2021) y Ng *et al.* (2011) mostraron que las tasas de éxito para el tratamiento de dientes con y sin tracto sinusal, una condición asociada con la perforación patológica de la placa cortical, fueron del 66,7% y 85%, respectivamente. Los lectores también deben reconocer que esta información puede aplicarse a los patrones de pérdida ósea característicos de las lesiones endoperiodontales. Además, se deben considerar otros factores demográficos como la edad y la inmunocompetencia. Aunque la presencia o ausencia de periodontitis apical se asocia con la presencia de microorganismos en el espacio del conducto radicular, se ha descubierto que el número de taxones microbianos por conducto es directamente proporcional al tamaño de la lesión. Las lesiones pequeñas (< 5 mm) albergaban 11,7 taxones, las lesiones de 5 a 10 mm albergaban 16 taxones y las lesiones mayores de 10 mm albergaban alrededor de 20 especies (Rôças & Siqueira *et al.*, 2008). Las diferencias en la diversidad de especies entre diferentes tamaños de lesiones ayudan a explicar el concepto arraigado de que el tratamiento de conducto de dientes con lesiones grandes tiene una tasa de éxito menor que el tratamiento de dientes con lesiones pequeñas o sin lesiones (Ricucci *et al.*, 2011; Rôças & Siqueira *et al.*, 2008). Las enfermedades más graves pueden afectar negativamente el resultado y deberían presentar la resolución de los síntomas

después del desbridamiento inicial del espacio del conducto radicular y antes de completar el tratamiento.

Ocasionalmente, los estudios han demostrado que los dientes con un pronóstico desfavorable pueden tratarse con éxito mediante enfoques de tratamiento no quirúrgico (Calişkan *et al.*, 2004; Southard & Rooney *et al.*, 1984). Desafortunadamente, muchos de estos estudios no controlaron un factor importante: la demografía del paciente. Es bien conocida la capacidad de los tejidos conectivos para regenerarse completamente en pacientes jóvenes en comparación con los adultos mayores. El recambio óseo y la curación son rápidos en los niños en crecimiento y más lentos en la edad adulta (Lindaman *et al.*, 2001). Aunque las condiciones médicas pueden ocurrir a cualquier edad, son más comunes en la población de adultos mayores. Por ejemplo, el 80% de los adultos mayores en Estados Unidos tiene al menos una enfermedad crónica y el 60% tiene al menos dos comorbilidades (Center for Disease Control & Prevention *et al.*, 2017; Divo *et al.*, 2014). Se estima que el número de adultos mayores (>65 años) crecerá en los países industrializados (Divo *et al.*, 2014) por lo tanto, aumentará el número de estos pacientes que buscan servicios de endodoncia. Los efectos del envejecimiento, incluidas las comorbilidades, rara vez se han considerado un factor que afecte el resultado del tratamiento de conducto. Se sabe que el envejecimiento disminuye la salud y la supervivencia de un individuo. El envejecimiento puede estar asociado con una concentración elevada de varias citocinas, como las interleucinas y el factor de necrosis tumoral alfa (Brüünsgaard & Pedersen *et al.*, 2003; Brüünsgaard *et al.*, 2000). Estos mediadores proinflamatorios también están influenciados por enfermedades relacionadas con la inflamación, como la diabetes tipo II, las enfermedades cardiovasculares y los trastornos autoinmunes, entre otras. Los niveles elevados de biomarcadores relacionados con la inflamación en la sangre de personas mayores son factores de riesgo de afecciones relacionadas con la edad y, a menudo, se describen con el término " inflamación "(Ferrucci y Fabbri *et al.*, 2018). A nivel local, estos pacientes también pueden verse afectados por caries y enfermedad periodontal. En general, estas poblaciones de adultos mayores con antecedentes médicos complejos probablemente tendrán patrones de progresión de periodontitis apical bastante diferentes en comparación con los adultos mayores, adultos jóvenes y niños más sanos.

Aunque el efecto de las enfermedades sistémicas sobre el resultado del tratamiento de conducto no se ha investigado exhaustivamente, se sabe que la diabetes aumenta tres veces las posibilidades de fracaso del tratamiento de conducto (Fouad y Burleson *et al.*, 2003). En un estudio retrospectivo Marending *et al.* (2005) encontraron que un sistema inmunológico inespecífico deteriorado, como en los casos de pacientes con diabetes insulino dependiente, insuficiencia renal, artritis reumatoide y colitis ulcerosa, entre otros, influía en la persistencia de la periodontitis apical después del tratamiento. Actualmente, se acepta que los pacientes con deterioro inmunológico y los medicamentos que toman para tratar sus enfermedades pueden desempeñar un papel importante en la resolución de la periodontitis apical. Más importante aún, pueden estar presentes muchos factores en un mismo paciente, lo que aumenta la incertidumbre en el pronóstico. Por ejemplo, los glucocorticoides utilizados para tratar enfermedades autoinmunes y los bifosfonatos alteran la función de los osteoclastos (Novack *et al.*, 2008). En las articulaciones artríticas, las citoquinas inflamatorias, en gran parte a través de la vía NFκB, mejoran la osteoclastogénesis y causan osteólisis local (Novack *et al.*, 2008). Además, la deficiencia de estrógenos estimula la diferenciación y la supervivencia de los osteoclastos, tanto directa como indirectamente, lo que conduce a la osteoporosis posmenopáusicas (Novack *et al.*, 2008).

Un estudio previo de casos y controles que evaluó el patrón de curación de 19 pacientes que tomaban inhibidores del TNF-α con un índice periapical inicial de 2,8 mostró una curación satisfactoria 2 años después del tratamiento de conducto (Cotti *et al.*, 2018). Estos datos muestran que la condición sistémica podría no ser relevante si la gravedad de la periodontitis apical es baja, porque las lesiones pequeñas generalmente se asocian con una microbiota menos compleja. También es importante señalar que la reducción del nivel microbiano necesaria para obtener la curación en un paciente inmunocompetente puede ser completamente diferente en comparación con la de un paciente inmunodeprimido. En general, los pacientes con enfermedades que impiden la función inmune o aquellos que toman medicamentos inmunosupresores pueden experimentar un mayor riesgo de desarrollar periodontitis apical o presentar periodontitis apical persistente resistente al tratamiento endodóntico tradicional (Marending *et al.*, 2005). Los factores genéticos también pueden proteger a los

individuos o predisponerlos a los efectos adversos de un desafío microbiano. Los sujetos que portan el alelo T tenían un menor riesgo de tener periodontitis apical persistente. Estos hallazgos sugieren que los polimorfismos en los genes RANK y RANKL están asociados con la periodontitis periapical y que el tratamiento de conducto está íntimamente relacionado con la respuesta del huésped (Petean *et al.*, 2019). En general, los dientes con pronóstico cuestionable son candidatos a visitas adicionales para mejorar el control antimicrobiano y evaluar su efecto sobre los síntomas del paciente.

Está ampliamente aceptado que existe una fuerte asociación entre la infección del espacio del conducto radicular y el desarrollo de periodontitis apical. Las biopelículas orales pueden colonizar el conducto radicular principal y la anatomía lateral, incluidas las ramificaciones apicales (Ricucci *et al.*, 2018). Inicialmente, los medicamentos intraconducto estaban indicados para casi todos los casos de necrosis pulpar. El antiguo concepto de que lo que se retira del conducto radicular tiene mayor importancia para el éxito que lo que se coloca para rellenar el sistema de conductos radiculares sigue siendo válido en la actualidad. Según Chong *et al.* (1992), se recomiendan medicamentos intraconducto cuando el conducto radicular está muy infectado y cuando los intervalos entre citas son largos. Los autores subrayaron que los medicamentos no deberían utilizarse como alternativa a una limpieza y modelado minuciosos.

Muchos estudios han encontrado numerosas ventajas del hidróxido de calcio como medicamento de elección, principalmente su alta alcalinidad, capacidad de disolución de tejidos, capacidad para neutralizar endotoxinas y propiedades antibacterianas. El hidróxido de calcio ($\text{Ca}(\text{OH})_2$) es un medicamento intraconducto ampliamente utilizado. Según Siqueira y Lopes *et al.* (1999), el pH del $\text{Ca}(\text{OH})_2$ es 12,5. Los iones hidroxilo crean radicales libres que destruyen los componentes de las membranas celulares bacterianas. Estos radicales libres reaccionan con el ADN bacteriano inhibiendo la replicación del ADN y la actividad celular, y provocan mutaciones. El pH alcalino del hidróxido de calcio también altera la actividad enzimática, alterando el metabolismo celular y las proteínas estructurales. Los iones hidroxilo pueden difundirse a través de la dentina aumentando el pH a 9,0, lo que también se conoce como medicación transdentinal (Tronstad *et al.*, 1981). Este efecto puede ser

importante para controlar los reservorios bacterianos en los túbulos dentinarios. El hidróxido de calcio también puede actuar como barrera física, limitando la proliferación de microorganismos residuales y previniendo la reinfección por fuga coronal (Siqueira *et al.*, 1999). El hidróxido de calcio también tiene la capacidad de disolver el tejido residual. Este medicamento puede disolver el tejido necrótico solo o puede usarse para pretratar tejidos para aumentar su velocidad de disolución cuando se usa hipoclorito de sodio como irrigante (Hasselgren *et al.*, 1988). Una versión actualizada de este estudio reveló que el tratamiento previo con hidróxido de calcio aumentó la eficacia de disolución de tejido del hipoclorito de sodio al 0,5% más irrigación ultrasónica al nivel logrado con hipoclorito de sodio sin diluir (Türkün *et al.*, 1997).

Safavi *et al.* (1994), concluyeron que el hidróxido de calcio hidrolizó la fracción lipídica A del LPS bacteriano, lo que resultó en la liberación de ácidos grasos e hidroxilos libres. Este resultado sugiere que la degradación del LPS mediada por hidróxido de calcio puede ser una razón importante para los efectos beneficiosos observados con el uso de hidróxido de calcio en endodoncia clínica. Varios estudios de laboratorio han demostrado el potencial de la medicación con hidróxido de calcio para inactivar la molécula de LPS (Safavi *et al.*, 1993). Utilizando un modelo animal, Nelson-Filho *et al.* (2002) informaron que el LPS no indujo reacciones inflamatorias periapicales en los dientes de los perros cuando el LPS se mezcló con hidróxido de calcio y luego se colocó dentro de los conductos radiculares. Por el contrario, cuando los canales se llenaron solo con endotoxina, indujeron un proceso inflamatorio severo. Siguiendo la misma metodología, Tanomaru *et al.* (2003) y Silva *et al.* (2004), evaluaron la capacidad de tres concentraciones de hipoclorito de sodio (1%, 2,5% y 5%) y clorhexidina al 2% para desintoxicar el conducto radicular. Los resultados revelaron que sólo los conductos medicados con hidróxido de calcio se asociaron con un infiltrado inflamatorio leve o ausente en el tercio apical, un grosor normal del ligamento periodontal y un bajo grado de resorción del cemento.

Los vehículos para administrar el medicamento se han clasificado en acuosos, viscosos y oleosos según su consistencia y capacidad para permitir la disociación del hidróxido de calcio (Fava *et al.*, 1999). Dado que la acción del hidróxido de calcio depende del pH, el vehículo ideal debería permitir la disociación iónica de este medicamento. El

hidróxido de calcio, no es igualmente eficaz contra todas las bacterias y no puede sustituir el desbridamiento adecuado (Fava y Saunders *et al.*, 1999). Por ejemplo, bacterias como *Enterococcus* o *Streptococcus* pueden tolerar niveles altos de pH en el rango de 9 a 11 (Chávez de Paz *et al.*, 2007; Weckwerth *et al.*, 2013). Además, las bacterias pueden sobrevivir después de la medicación intraconducto por muchas razones. Pueden ser intrínsecamente resistentes al medicamento o pueden estar encerrados dentro de variaciones anatómicas del espacio del canal que son inaccesibles a los esfuerzos de desbridamiento. Además, los efectos de la dentina, los desechos orgánicos y los fluidos tisulares pueden amortiguar el pH del Ca (OH₂) afectando sus propiedades (Haapasalo *et al.*, 2007; Portenier *et al.*, 2001). También es cuestionable si los vehículos viscosos o aceitosos son clínicamente beneficiosos, ya que no permiten una alta disociación y la consiguiente liberación de iones hidroxilo, que son responsables de los principales efectos biológicos del hidróxido de calcio (Siqueira y Lopes *et al.*, 1999). Para compensar algunas de estas deficiencias, se ha recomendado la asociación del apósito de hidróxido de calcio con otros antimicrobianos. Estos incluyen el uso de alcanforato de paramonoclorofenol (Silveira *et al.*, 2011), clorhexidina (Gomes *et al.*, 2006) o yoduro de potasio (Tello-Barbaran *et al.*, 2010). La eliminación de la biopelícula intrarradicular ha sido reconocida como el objetivo principal del tratamiento de dientes con necrosis pulpar. En el escenario clínico, el criterio de valoración principal en los estudios prospectivos es la evidencia clínica y radiográfica de la resolución de la periodontitis apical (Ørstavik *et al.*, 1986). En los estudios clínicos, la evaluación de la eficacia del tratamiento está limitada por el largo tiempo de respuesta antes de que se produzca un criterio de valoración, como la regeneración ósea perirradicular. Este es uno de los factores que motivan el uso de resultados sustitutos. Los investigadores han buscado numerosos resultados que sean sensibles a las diferencias entre los regímenes de tratamiento de conducto (uso de medicamentos intraconducto o no). En aras de la practicidad, estos cambios en las medidas a menudo se registran dentro de un corto período de tiempo después de que se inicia el tratamiento del conducto radicular, por ejemplo, al final del procedimiento de desinfección (muestras de cultivo) o 1 semana después de completar el tratamiento del conducto radicular (dolor postoperatorio). Brevemente, un sustituto es un resultado que sustituye a un criterio de valoración clínico definitivo, como la regeneración ósea.

En el caso de muestras microbiológicas, se necesitan dos condiciones para validar este biomarcador como sustituto: (1) el marcador biológico debe correlacionarse con el criterio de valoración clínico; y (2) el marcador debe capturar completamente el efecto neto de la intervención sobre el criterio de valoración de eficacia clínica (Hunter *et al.*, 2010). Por ejemplo, en estudios microbiológicos, se han utilizado cultivos bacterianos positivos antes del llenado del conducto como sustituto de la persistencia de la periodontitis apical.

Ejemplos de un diseño de estudio específico que ha servido como base para respaldar el vínculo entre el cultivo bacteriano negativo y la curación radiográfica son los estudios de (Sjögren *et al.*, 1997) y (Kvist *et al.*, 2004). Estos autores descubrieron que la limpieza y el modelado en ausencia de medicación intraconducto están relacionados con sólo un 68% de éxito en comparación con los casos en los que las bacterias se eliminaron por completo (Sjögren *et al.*, 1997). En el modelo de dos visitas, la curación de la periodontitis apical se consideró exitosa en el 95% de los casos. Es importante resaltar que Sjögren *et al.* (1997) el estudio se completó en dientes unirradiculares y los casos se irrigaron con NaOCl al 0,5%.

Entre 1998 y 2005 se publicó otra serie de estudios clínicos que abordan la eficacia antimicrobiana de diferentes instrumentos y protocolos de medicación (Card *et al.*, 2002; Dalton *et al.*, 1998; McGurkin-Smith *et al.*, 2005; Shuping *et al.*, 2000). En el primer estudio Dalton *et al.* (1998), se comparó el efecto de la instrumentación rotatoria sobre la reducción microbiana en dientes con pulpas necróticas con la técnica convencional de paso atrás. Los resultados revelaron que ambas técnicas de instrumentación fueron equivalentes en cuanto a reducción microbiana. De los 48 individuos que se incluyeron en este estudio, 13 se asociaron con organismos no cuantificables después del procedimiento de instrumentación. El estudio destacó la necesidad de utilizar complementos antimicrobianos para aumentar la reducción microbiana. En un estudio posterior, Shuping (2000), los autores incluyeron el uso de un irrigante antimicrobiano (NaOCl al 1%) y un apósito intraconducto (hidróxido de calcio). Las muestras microbiológicas se obtuvieron de cuarenta y dos individuos después de que los conductos radiculares se ampliaron a diferentes tamaños apicales y se irrigaron con NaOCl al 1%. Además, los conductos fueron medicados con hidróxido de calcio durante al menos 7 días. Utilizando este protocolo, el 61% de los casos

quedaron libres de bacterias al final de la instrumentación; cuando se utilizó medicación con hidróxido de calcio, el 92% de los casos no tuvo ningún cultivo positivo. Los resultados revelaron que el tamaño apical de la preparación y el uso de la medicación intraconducto contribuyeron a la reducción de la carga microbiana. Otros estudios clínicos muestran que, en promedio, entre el 20 y el 30% de los conductos aún tienen microorganismos viables después de la medicación con Ca (OH)₂ (Ørstavik et al., 1991).

Los estudios clínicos también han demostrado que la eficacia del Ca (OH)₂ en combinación con otros antimicrobianos no es del todo concluyente. Algunos estudios revelaron que el efecto antimicrobiano del Ca (OH)₂ mejoraba cuando se incorporaba clorhexidina a la pasta (Paiva et al., 2013). Por el contrario, otros no han mostrado un aumento significativo en la actividad antimicrobiana (Manzur et al., 2007; Zerella et al., 2005). Zerella et al. (2005) informaron que el apósito intraconducto con una mezcla de clorhexidina al 2% y Ca (OH)₂ era al menos tan efectivo como el Ca (OH)₂ en un vehículo inerte para desinfectar dientes tratados con conducto radicular con periodontitis apical. Paiva et al. (2013), utilizaron métodos moleculares para evaluar los efectos antimicrobianos clínicos de la medicación intraconducto durante una semana con Ca (OH)₂ mezclado con clorhexidina al 2%. Los autores revelaron que la medicación intraconducto promovió una disminución significativa de la carga bacteriana a niveles significativamente inferiores a los logrados solo con la instrumentación y la irrigación.

En un ensayo clínico aleatorizado, Manzur et al. (2007) evaluaron la eficacia antimicrobiana de la medicación intraconducto con Ca (OH)₂ /solución salina, gel de clorhexidina (CHX) al 2% y una combinación de Ca (OH)₂ y CHX y concluyeron que la eficacia antibacteriana de tres medicamentos era comparable. En un estudio adicional, Menakaya et al. (2015) compararon la eficacia del Ca (OH)₂ polvo mezclado con CHX al 0,2% o mezclado con solución salina normal como medicamento intraconducto en el tratamiento de la periodontitis apical y no informaron diferencias significativas en el resultado entre los grupos. Es importante señalar que, a pesar de su practicidad, los resultados sustitutos tienen algunas limitaciones. Específicamente, los resultados basados en criterios de valoración sustitutos son menos seguros que los resultados basados en el seguimiento a largo

plazo porque no se tienen en cuenta los factores posoperatorios. Se ha demostrado que la eficacia del hidróxido de calcio para disminuir el número de cultivos positivos después del tratamiento es inconsistente. Para lograr el efecto deseado, la medicación intraconducto también debe mantenerse durante al menos 7 días. Sjögren *et al.* (1991) evaluaron la eficacia antimicrobiana del hidróxido de calcio cuando se utiliza como apósito intraconducto a corto plazo in vivo. Los autores revelaron que un apósito de hidróxido de calcio eliminó eficazmente los microorganismos, que pueden sobrevivir a la instrumentación biomecánica, y que se pueden lograr resultados predecibles al apósito del canal durante 7 días.

Los biocerámicos son materiales cerámicos diseñados específicamente para uso médico y odontológico. Durante las décadas de 1960 y 1970, estos materiales se desarrollaron para su uso en el cuerpo humano, como reemplazo de articulaciones, placas óseas, cemento óseo, ligamentos y tendones artificiales, prótesis de vasos sanguíneos, válvulas cardíacas, dispositivos de reparación de la piel (tejido artificial), reemplazos cocleares, y lentes de contacto (Ree *et al.*, 2014). Los biocerámicos son materiales inorgánicos, no metálicos y biocompatibles que incluyen alúmina y circonio, vidrio bioactivo, recubrimientos y compuestos, hidroxiapatita y fosfatos de calcio reabsorbibles, y vidrios de radioterapia (Best *et al.*, 2008). Son químicamente estables, no corrosivos e interactúan bien con el tejido orgánico.

Los biocerámicos se clasifican en: bioinerte: no interactúa con los sistemas biológicos; bioactivo: duradero en tejidos que pueden sufrir interacciones interfaciales con el tejido circundante; biodegradables, solubles o reabsorbibles; eventualmente reemplazan o se incorporan a los tejidos.

La biocompatibilidad y bioactividad de los biocerámicos se reflejan principalmente en sus interacciones con los tejidos circundantes. Los biocerámicos afectan la proliferación, diferenciación, migración y apoptosis de células madre, osteoblastos/osteoclastos, células de la pulpa dental (DPC)/células del ligamento periodontal (PDLC) y células inmunes (Canción *et al.*, 2021). La respuesta de las células a los biocerámicos determina el resultado de la cicatrización de heridas y la reparación de tejidos.

Las células madre mesenquimales (MSC) derivadas del tejido dental incluyen células madre de la pulpa dental (DPSC), células madre de dientes deciduos exfoliados

humanos (SHED) y células madre de la papila apical (SCAP). Las MSC tienen potencial de autorrenovación y diferenciación multidireccional, lo que es de gran importancia para la regeneración pulpar y la osteogénesis (Bhandi *et al.*, 2021). Los biocerámicos promueven significativamente la unión y la supervivencia de las células madre, y su efecto sobre las células madre depende del tipo de célula. Las MSC se pueden utilizar en la regeneración ósea y la ingeniería de tejidos cuando se combinan con biocerámicas de fosfato de calcio.

Los medicamentos antimicrobianos intraconducto se utilizan para complementar la desinfección del sistema de conductos radiculares (Byström *et al.*, 1985). Tradicionalmente, el hidróxido de calcio (CH) se ha considerado el medicamento intraconducto de elección (Kim, *et al* 2014), debido a su actividad antimicrobiana y su capacidad para inducir la deposición de tejido mineralizado (Mohammadi *et al.*, 2011). Su efecto antimicrobiano se debe a sus iones hidroxilo (Kim *et al.*, 2014), y su efecto sobre la mineralización se atribuye a los iones calcio e hidroxilo resultantes de la disociación del CH en un medio acuoso (Mohammadi *et al.*, 2011).

Calen[®] (SS White Artigos Dentários, Rio de Janeiro, RJ, Brasil) y UltraCal[®] XS (Ultradent Products, South Jordan, UT, EE. UU.), son medicamentos intraconducto a base de CH indicados para procedimientos de apexificación y para uso como medicamentos intraconducto antimicrobianos (Mohammadi *et al.*, 2011; Latham *et al.*, 2016; Zancan *et al.*, 2016). Calen[®] y UltraCal[®] XS liberan iones calcio e hidroxilo, tienen actividad antimicrobiana, inducen mineralización, LPS bacteriano inactivo y son biocompatibles (Andolfatto *et al.*, 2012; Latham *et al.*, 2016; Zancan *et al.*, 2016). Aunque los medicamentos intraconducto a base de CH tienen buenas propiedades biológicas, son permeables a los fluidos tisulares y solubles dentro del conducto radicular (Segato *et al.*, 2016). Además, el uso de medicamentos intraconducto durante largos períodos de tiempo (más de 6 meses) puede tener un impacto negativo en la resistencia a la fractura de los dientes (Hawkins *et al.*, 2015).

Bio-C Temp (Angelus, Londrina, PR, Brasil) es una biocerámica que contiene silicato de calcio y tungstato de calcio como radiopacificador. Está indicado como medicamento intraconducto, y en casos de tratamiento y retratamiento de conductos radiculares convencionales, apexificación y regeneración endodóntica. Según el

fabricante (Angelus Industria de Productos Odontológicos S/A 2020), este material tiene alta alcalinidad ($\text{pH} = 12 \pm 1$) y alta radiopacidad (≥ 9 mm Al) que cumple con la norma ISO-6876. La (Organización Internacional de Normalización 2012) recomienda que los materiales endodónticos tengan una radiopacidad equivalente al menos de 3 mm de aluminio. Sin embargo, es necesario evaluar los efectos antimicrobianos y biológicos de este nuevo medicamento. Debe tenerse en cuenta que "el fármaco antimicrobiano endodóntico más deseable sería aquel que combine el máximo efecto antimicrobiano con una toxicidad mínima" (Spångberg *et al.*, 1973).

Un estudio analizó la actividad antibacterial/antibiopelícula contra *Enterococcus faecalis*, citocompatibilidad y su efecto sobre la biología de células similares osteoblastos humanos (Saos-2) del producto Bio-C Temp, y también comparó con medicamentos intraconducto a base de hidróxido de calcio (Calen[®] y UltraCal[®] XS). Se rechazó la hipótesis nula, ya que hubo diferencias entre los medicamentos intraconducto en los ensayos realizados.

Bio-C Temp tuvo menos actividad antibacteriana que las pastas a base de hidróxido de calcio. El hidróxido de calcio, se disocia en iones calcio e hidroxilo, y su actividad antimicrobiana se atribuye a los iones hidroxilo (Kim *et al.*, 2014). Calen[®], en particular, se asoció con un mayor porcentaje de reducción de biomasa de biopelícula de *E. faecalis* que UltraCal[®] XS. Esta diferencia podría atribuirse a los diferentes vehículos que componen las pastas. Mientras que Calen[®] tiene un vehículo "viscoso", UltraCal[®] XS tiene un vehículo acuoso. Los diferentes tipos de vehículos tienen diversas características químicas de disociación, difusibilidad y capacidad de llenado, que son decisivas para evaluar el comportamiento biológico (Estrela *et al.*, 1999). Además, las pastas tienen diversos aditivos y proporciones de hidróxido de calcio. Calen[®] tiene un mayor porcentaje de hidróxido de calcio que UltraCal[®] XS en su composición (Andolfatto *et al.*, 2012), lo que podría haber llevado a una mayor reducción de la biomasa de biopelícula de *E. faecalis* que la de UltraCal[®] XS.

Los estudios de laboratorio han informado diversos grados de actividad antimicrobiana de los materiales biocerámicos, lo que impide sacar conclusiones sobre su eficacia antimicrobiana (Šimundić Munitić *et al.*, 2019). Es importante resaltar que las pruebas adicionales utilizando una biopelícula polimicrobiana, dentina con una geometría de conducto radicular como sustrato (Swimberghe *et al.*, 2019), y la concentración de

medicamentos intraconducto del fabricante, y una técnica que podría identificar células vivas y muertas dentro de la biopelícula, como la microscopía de barrido láser confocal, es esencial para complementar este análisis inicial de la actividad antibacteriana/antibiopelícula de Bio-C Temp.

Es importante señalar que Bio-C Temp tiene una citocompatibilidad similar a Calen® y UltraCal® XS en las mayores diluciones. No hubo diferencias significativas en la citocompatibilidad entre Calen® y UltraCal® XS. Estos resultados corroboran los de varios estudios que han informado una buena biocompatibilidad de los medicamentos intraconducto a base de CH (da Silva *et al.*, 2008 , Andolfatto *et al.*, 2012 , McIntyre *et al.*, 2019).

Se encontró que Bio-C Temp induce una mayor actividad de odontoblastos y deposición de nódulos de calcio que el grupo de control. Sin embargo, la razón por la cual Bio-C Temp es menos capaz de formar nódulos e inducir odontoblastos que Calen® puede deberse a la composición del material y a las diferentes vías de inducción de la mineralización. Las pastas CH promueven un pH alcalino, que es necesario para desencadenar el proceso biológico. Este nivel de pH favorece la activación de la fosfatasa alcalina, que permite que el fosfato reaccione con los iones calcio que se liberan de la disociación iónica del CH, y que forman fosfato cálcico, que está estrechamente asociado con el proceso de mineralización (Estrela *et al.*, 1999). La reacción de los iones de calcio liberados de la disociación del CH y la disociación iónica del dióxido de carbono de los tejidos, dan como resultado la formación de cristales de calcita, que inducen la formación de áreas calcificadas (Bueno *et al.*, 2016). Por otro lado, cuando las biocerámicas a base de silicato de calcio entran en contacto con los fluidos tisulares (hidratación), forman gel de silicato de calcio (CSH) y CH. Esta reacción deposita hidroxiapatita del CHS producido durante el proceso de hidratación (Camilleri *et al.*, 2011). Ambas reacciones (CHS y CH) permiten que las biocerámicas induzcan la mineralización.

El control de bacterias patógenas multirresistentes se ha convertido en una prioridad para la Organización Mundial de la Salud (OMS). Por lo tanto, ha habido una demanda creciente de nuevas terapias antimicrobianas no convencionales emergentes (Prestinaci *et al.*, 2015). Se han explorado los péptidos antimicrobianos (AMP) y los medicamentos basados en nanopartículas para su uso en odontología.

En comparación con los medicamentos intraconducto tradicionales, los péptidos antimicrobianos (AMP) son alternativas prometedoras con alta potencia antimicrobiana, buena biocompatibilidad y baja resistencia bacteriana. Los AMP son en su mayoría oligopéptidos catiónicos derivados de fuentes naturales (por ejemplo, bacterias, hongos, plantas y animales) o diseñados mediante métodos computacionales. Como *E. faecalis* es, hasta ahora, el organismo más reportado encontrado en infecciones endodónticas secundarias, la actividad antimicrobiana de los AMP como medicamentos intraconducto se ha probado principalmente contra *E. faecalis*. En comparación con el tratamiento convencional con hidróxido de calcio, los AMP mostraron una actividad significativamente mayor en la eliminación de *E. faecalis* y la erradicación de biopelículas (Lee *et al.*, 2013; Winfred *et al.*, 2014). Al sustituir todos los aminoácidos de los AMP por enantiómeros D, la actividad antimicrobiana mejoró aún más contra *E. faecalis* en comparación con los enantiómeros L (Hirt *et al.*, 2018).

El mecanismo por el que los AMP eliminan las bacterias sigue siendo un tema de debate (Bechinger *et al.*, 2017). Debido a las propiedades anfipáticas y catiónicas de los AMP, se determinó que el mecanismo antimicrobiano está estrechamente relacionado con las interacciones entre los AMP y las bicapas de membrana bacteriana cargadas negativamente. Se han propuesto varios modelos para introducir el concepto de formación de poros transmembrana que conduce a la lisis bacteriana, incluidos los modelos de "barril-duela", "alfombra" y "poro toroidal" (Brogden *et al.*, 2005). Ha habido una especulación cada vez mayor de que los AMP también podrían atacar otros componentes intracelulares, como proteínas, ADN y ARN (Brogden *et al.*, 2005). Además, las propiedades inmunomoduladoras de los AMP también se han estudiado recientemente para simular el sistema inmunológico (Haney *et al.*, 2013). Dado que los AMP no tienen objetivos proteicos específicos en las bacterias, es más difícil desarrollar una resistencia bacteriana generalizada contra los AMP en comparación con los antibióticos convencionales. Una mayor comprensión de los mecanismos antimicrobianos de los AMP ayudaría a diseñar AMP más eficaces y específicos como medicamentos intraconducto.

Otro agente antimicrobiano eficaz como medicamento intraconducto es el uso de nanopartículas, incluidas nanopartículas metálicas, poliméricas y cerámicas. Estas

nanopartículas se mezclan comúnmente en la pasta de hidróxido de calcio como aditivos para mejorar la potencia antimicrobiana del hidróxido de calcio (Sy Agossa *et al.*, 2021). Una de las nanopartículas metálicas más estudiadas contra *E. faecalis* es la nanopartícula de plata (AgNP) debido a su actividad antimicrobiana de amplio espectro y procedimientos de fabricación simples (Afkhami *et al.*, 2015; Halkai *et al.*, 2018; Noronha *et al.*, 2017; Wu *et al.*, 2014; Zheng *et al.*, 2018). Otras nanopartículas metálicas antimicrobianas utilizadas en endodoncia incluyeron nanopartículas de cobre (CuNP) (Rojas *et al.*, 2021), nanopartículas de selenio (SeNP) (Miglani *et al.*, 2021; Shahmoradi *et al.*, 2021) y nanopartículas de óxido de zinc (ZnONP). (Aguiar *et al.*, 2015; Guerreiro-Tanomaru *et al.*, 2013; Samiei *et al.*, 2018). Las nanopartículas poliméricas se pueden aplicar como agente antimicrobiano directo, como las nanopartículas de quitosano (Del Carpio-Perochena *et al.*, 2017; Suresh *et al.*, 2021), o como nanoportador biodegradable para fármacos antimicrobianos, como poli (Arafa *et al.*, 2020; Elmsmari *et al.*, 2021; Makkar *et al.*, 2017). Las nanopartículas cerámicas, como las nanopartículas mesoporosas de silicato de calcio, podrían cargarse con agentes antimicrobianos (p. ej., Ag, Zn y clorhexidina) (Fan *et al.*, 2016; Leng *et al.*, 2020). En comparación con algunos medicamentos intraconducto tradicionales, el tratamiento con nanopartículas no tuvo una influencia significativa en las propiedades mecánicas de la dentina (Suzuki *et al.*, 2019; Zhu *et al.*, 2017).

La combinación de agentes antimicrobianos con diferentes mecanismos de administración puede representar la dirección futura de los medicamentos intraconducto. El ejemplo muy sencillo fue la combinación de dos medicamentos intraconducto comunes; los ejemplos incluyeron las combinaciones de AMP con irrigantes intraconducto (Tong *et al.*, 2014), quitosano con gluconato de clorhexidina (Savitha *et al.*, 2019) y AgNP con gluconato de clorhexidina (Charannya *et al.*, 2018). Los nanocompuestos de AMP-AgNP tuvieron un aumento significativo en la actividad antimicrobiana en comparación con AMP único o AgNP único (Pal *et al.*, 2019; Ruden *et al.*, 2009; Ye *et al.*, 2022). Esto podría atribuirse al efecto sinérgico que crean los AMP al inducir la formación de poros transmembrana bacterianos para el acceso de las AgNP a los objetivos internos. Con agentes multiantimicrobianos, la incidencia de resistencia bacteriana también sería significativamente menor que la que utiliza agentes antimicrobianos únicos.

El objetivo de este trabajo, es analizar la efectividad de distintos materiales como medicación intraconducto.

CASO CLÍNICO

Paciente sexo femenino de 59 años de edad, asiste a consulta odontológica, a causa de una “bolita en la encía” que molesta al ser presionada.

La historia médica refiere que la paciente padece diabetes mellitus tipo I controlada; su historia dental reveló múltiples tratamientos previos realizados sin complicaciones. Al examen clínico se observó tejidos blandos saludables en toda la cavidad oral y buena higiene bucal.

En el cuadrante 3 se observó una zona eritematosa en la encía, adherida y con presencia de tracto sinuoso. Se realizó prueba de sensibilidad en los elementos 34 y 35 ya que presentaban obturaciones ocluso proximales extensas, utilizando spray refrigerante (Endo ice) que resultó negativo para la pieza dental 35; a la palpación y percusión mostró ligera sintomatología dolorosa y movilidad grado I.

Radiográficamente se observó al elemento 35 con obturación profunda, ensanchamiento del ligamento periodontal e imagen radiolúcida que involucra a dicha pieza dentaria (Fig. 1). Con los datos recabados se determina un diagnóstico de absceso alveolar crónico en elemento 35.

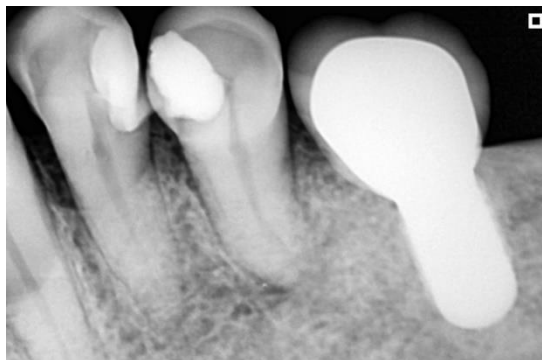


Fig. 1 Radiografía preoperatoria donde se observa ensanchamiento del ligamento periodontal.

Se procedió a realizar el tratamiento endodóntico al día siguiente, previa administración vía oral de amoxicilina 1g una hora antes de la intervención como profilaxis antibiótica.

Se eliminó la obturación, se anestesió con TOTALCAÍNA FORTE (Carticaína Clorhidrato 4 % -L-Adrenalina 1:100.000, Laboratorio Bernabó) y se aisló el elemento dentario con goma dique. Se realizó la apertura con fresa de diamante redonda N° 2, se rectificó el acceso y se determinó la presencia de un conducto. Se realizó cateterismo y glide patt con una lima k 10 (Dentsply Maillefer, Switzerland), corroborando la permeabilidad del conducto; posteriormente se utilizaron fresas gates glidden 2 y 3 para el tercio coronario. Se determinó una longitud de trabajo, mediante el uso de localizador apical Propex Pixi (Dentsply – Maillefer, Switzerland), de 16 milímetros. Se procedió a conformar el canal radicular con limas k (Dentsply - Maillefer Switzerland) hasta un calibre número 50, quedando conformado el tope apical. Como irrigante se utilizó hipoclorito de sodio al 5,25% (Tedequim S.R.L. Industria Argentina) durante todo el procedimiento y al final fue activado con punta ultrasónica. Una vez finalizada la limpieza y conformación, se secó el conducto radicular con cono de papel número 50 (Adsorbent paper point, Meta Biomed) a longitud de trabajo. Se decidió colocar como medicación intraconducto un material biocerámico Bio-C Temp (Angelus, Brasil) (Fig. 2) debido a su liberación constante de iones calcio, fácil remoción y excelente visualización radiológica (Fig. 3).

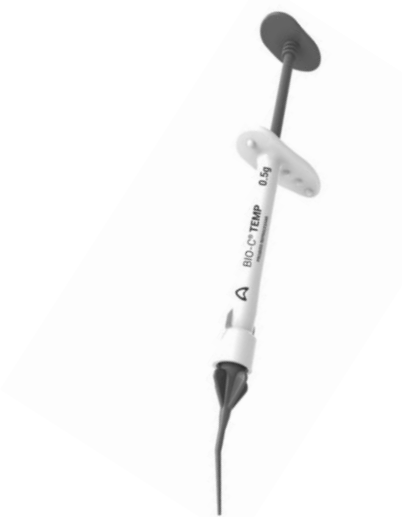

Fig. 2 Bio-C Temp. Medicación biocerámica intraconducto.

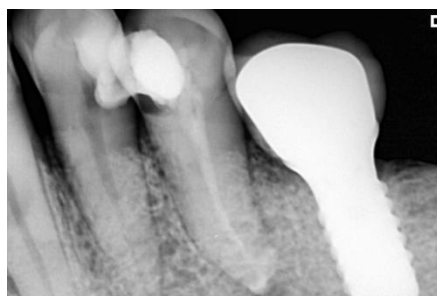

Fig. 3 Radiografía posterior a la aplicación de la medicación intraconducto. Observe radiopacidad y escurrimiento del material.

A los 15 días se programó una nueva cita donde evaluamos la ausencia de signos y síntomas, posteriormente se eliminó el material dentro del conducto radicular con irrigación con hipoclorito de sodio al 5,25% y se reinstrumentó el conducto con la última lima utilizada para la preparación, en este caso una número 50. Se procedió a la obturación del mismo. Se probó un cono de gutapercha #50 .02 a 16 milímetros asegurándonos de que atasque en la constricción apical. Se llevó cemento sellador Bio-C Sealer (Angelus, Brasil) 3 mm antes de la longitud de trabajo y se realizó obturación convencional mediante condensación lateral utilizando conos accesorios MF (Gutta Percha points, Meta Biomed) (Fig. 4).

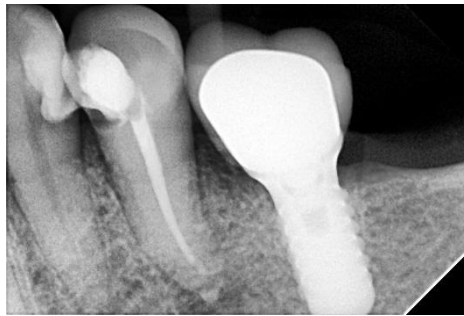

Fig. 4 Radiografía postoperatoria inmediata.

Se realizó un control a los 60 días donde se observó ausencia de signos y síntomas clínicos, desaparición del tracto sinusal y reparación a nivel apical. (Fig. 5)

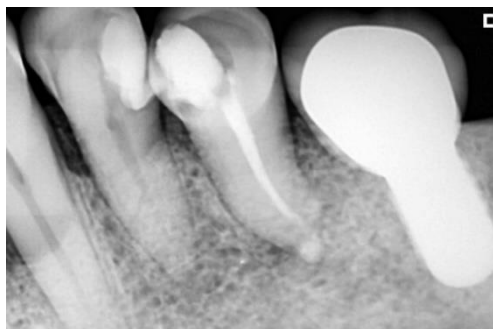

Fig. 5 Radiografía de control a los 60 días.

DISCUSIÓN

Para realizar el siguiente trabajo de investigación, se tuvo en cuenta la búsqueda bibliográfica en las siguientes bases de información: JOE (Journal of Endodontics), AAE (American association of Endodontics) y SciELO (scientific electronic library online). La estrategia de la búsqueda bibliográfica se basó en parámetros tales como medicación intraconducto, Bio- C Temp, medicamentos intraconducto de uso más frecuente. De un total de 12 artículos se seleccionaron 6 para la confección del trabajo. Al momento de decidir realizar medicación intraconducto, hay que hacer énfasis en los factores pronósticos preoperatorios relacionados con el fracaso durante la planificación de la estrategia de desinfección y la selección del material, teniendo en cuenta que “el fármaco antimicrobiano endodóntico más deseable sería aquel que combine el máximo efecto antimicrobiano con una toxicidad mínima” (Spångberg *et al.*, 1973).

Uno de los síntomas que más oímos en la práctica diaria es la presencia de dolor, razón por la cual en un alto porcentaje los pacientes acuden a la consulta endodóntica. Sin duda, una variable clínica importante para respaldar el uso de un medicamento intraconducto ya que está presente en pacientes que padecen periodontitis apical sintomática o abscesos apicales agudos. Se ha determinado que la intensidad del dolor preoperatorio es un factor pronóstico del dolor o *flare up* posoperatorio (Law *et al.*, 2014, 2015; Nixdorf *et al.*, 2012, 2016; Torabinejad *et al.*, 1988). Un estudio prospectivo reveló que aproximadamente el 19% de los pacientes sometidos a un tratamiento de conducto presentarán dolor intenso 1 semana después del tratamiento (Law *et al.*, 2015). Numerosos factores predictivos se asociaron con los síntomas posoperatorios y deben considerarse antes de completar el tratamiento, como la intensidad del dolor inicial, el dolor que empeora con el estrés, el dolor que interfiere con las actividades diarias y los casos con periodontitis apical sintomática. En un estudio similar, Nixdorf *et al.* (2016) informaron la presencia de dolor crónico después del tratamiento de conducto. El dolor crónico se definió como dolor presente 6 meses después de la intervención endodóntica. Los autores informaron que el dolor después

del tratamiento de conducto no es infrecuente (10%), y un mayor número de pacientes con dolor en la semana anterior al tratamiento padecía dolor persistente a los 6 meses. La evidencia acumulada sugiere que los casos sintomáticos y los retratamientos son propensos a tener un mayor riesgo de dolor posoperatorio. Yoldas *et al.* (2004), evaluaron la evidencia y el nivel de dolor posoperatorio en casos de retratamiento completados en una versus dos visitas. En este estudio se incluyeron doscientos dieciocho casos que requirieron retratamiento. Se encontró que el retratamiento en dos visitas con medicación intraconducto usando hidróxido de calcio fue efectivo para reducir el dolor posoperatorio de dientes previamente sintomáticos y disminuyó el número de *flare up* en todos los casos de retratamiento. Torabinejad *et al.* (1988), determinaron la presencia de emergencias inter citas en dientes con necrosis pulpar. Los autores encontraron que los pacientes en el rango de edad de 40 a 59 años eran más susceptibles a desarrollar emergencias entre citas. Los pacientes con dolor preoperatorio, retratados y mujeres mayores de 40 años también fueron susceptibles de desarrollar emergencias entre citas. Trope *et al.* (1991), compararon la tasa de exacerbaciones para el tratamiento en una sola visita. El autor encontró que la tasa general de *flare up* estaba entre el 1,4% y el 1,8%. Sin embargo, los pacientes con periodontitis apical que requirieron retratamiento tuvieron una incidencia de *flare up* del 13,6%. Un régimen de tratamiento que incluya limpieza, conformación y medicación con hidróxido de calcio en estas situaciones puede ayudar al médico a determinar si la resolución final de los síntomas es posible solo con un tratamiento de conducto o si es necesario implementar otras opciones de tratamiento para controlar los síntomas del paciente.

Datos previos también han revelado que el uso de medicamentos intraconducto no influye en la aparición de dolor posoperatorio (Sathorn *et al.*, 2008). Sin embargo, el resultado se midió según definiciones binarias como la presencia o ausencia de síntomas. Los pacientes que presentan dolor dental agudo o crónico pueden tener una combinación de signos y síntomas dentales. En algunos casos, puede haber dolor referido, alodinia mecánica y sensibilización central debido a la inflamación pulpar y periapical (Owatz *et al.*, 2007). Completar el tratamiento de conducto para pacientes sintomáticos en una cita evita una evaluación adicional por parte del dentista y puede resultar en el incumplimiento de las expectativas del paciente.

En el caso clínico anteriormente descrito el diagnóstico fue absceso alveolar crónico. Al momento de planificar el abordaje terapéutico, lo que impulsó a la estrategia clínica de realizar medicación intraconducto fue que estábamos frente a un proceso crónico. Como se sabe, las bacterias asociadas en biofilm fomentan infecciones crónicas debido al tipo de metabolismo del mismo y sus características. La persistencia del *Enterococcus Faecalis* después del tratamiento del conducto radicular puede estar asociada con su capacidad para inducir un biofilm calcificado sobre la dentina de los conductos radiculares. Por este motivo, es importante estudiar el éxito de los medicamentos intraconducto frente al biofilm. Otro factor que también se tuvo en cuenta fue que, desde un punto de vista sistémico, la paciente padecía diabetes mellitus I controlada. Como se sabe que la diabetes aumenta tres veces las posibilidades de fracaso del tratamiento de conducto (Fouad *et al.*, 2003).

Con respecto a los factores pronósticos, el odontólogo debe analizar las variables que afectan el resultado del tratamiento endodóntico e incorporarlas a la estrategia de desinfección, ya que éste muchas veces se vuelve cuestionable. Hay estudios que proporcionaron información sobre factores clínicos relevantes, aunque el diseño prospectivo de cohortes presenta limitaciones. Por ejemplo, los estudios de cohortes pueden sufrir un sesgo de selección porque la modalidad de tratamiento (uso de medicación o no) no está predeterminada. Esto puede aumentar el riesgo de sesgo selectivo porque los proveedores pueden seleccionar pacientes con pronóstico favorable para el grupo de cita única y casos más complejos para el grupo de citas múltiples para quienes se utilizan medicamentos intraconducto. Si se desea determinar con precisión el efecto de los medicamentos intraconducto, en el diseño de futuros ensayos clínicos aleatorios se deben considerar los procedimientos para prevenir la posibilidad de desequilibrio entre los grupos de tratamiento con respecto a factores de pronóstico clínico importantes o categorías de estadios de periodontitis apical.

Del arsenal terapéutico disponible en endodoncia, Craig *et al.* (2003), Perrone (1999), Behnen *et al.* (2001), Verde (1997), y Fava y Saunders (1999) destacan que el hidróxido de calcio tiene un alto poder bactericida debido a su pH alcalino, de 12,4, y es la medicación más empleada en endodoncia como complemento de la preparación biomecánica. Aunque no existen recomendaciones específicas sobre cuándo debería colocarse hidróxido de calcio, la indicación general es con la necrosis pulpar (Walton

et al., 2003). En un estudio se comparó la eficacia del hidróxido de calcio con diversos vehículos, uno de ellos fue la solución anestésica, la cual de acuerdo con Gómez *et al.* (2003) y Estrela *et al.* (1996), es un vehículo acuoso que permite una liberación rápida de iones hidroxilos; y de acuerdo con Solak *et al.* (2003), Safavi *et al.* (2000) y Stamos *et al.* (1985) no altera el pH del hidróxido de calcio. También se empleó la combinación de hidróxido de calcio y paramonoclorofenol, la cual alcanzó una aplicación de apenas el 0,8% de los casos. En la literatura las evidencias sugieren que esta asociación tiene un espectro antibacterial y un radio de acción más amplio, y destruye bacterias más rápidamente que las mezclas de hidróxido de calcio con vehículos inertes (Siqueira *et al.*, 1996). Esta combinación es efectiva contra microorganismos resistentes como *E. faecalis* y *C. albicans* (Siqueira *et al.*, 1998; Chong *et al.*, 1992; Almyroudi *et al.*, 2002; Anthony *et al.*, 1982).

Otro medicamento empleado es el formocresol que ocupó el segundo lugar con un 19,2%. Los estudios de Pear (1942), Wadachi *et al.* (1998) y Ohara *et al.* (1993), coinciden en señalar que este medicamento es efectivo contra los microorganismos de los conductos infectados sin estar en contacto con los mismos. La inhibición del crecimiento bacterial lograda por el formocresol, se debe completamente a los vapores o gases producidos a la temperatura corporal Pear (1942). Por lo tanto, es necesario considerar que la actividad de sus vapores es más bacteriostática que bactericida (Ellerbruch; Murphy, 1977).

El paramonoclorofenol alcanforado fue utilizado en el 4,8% de los casos con necrosis; éste es un agente altamente efectivo contra la variedad de microorganismos presentes en los conductos radiculares infectados, pero es irritante de los tejidos periapicales y retarda el proceso de cicatrización y reparación apical (Lasala *et al.*, 1992; Goldberg *et al.*, 2002; Canalda *et al.*, 2001; Grossman *et al.*, 1972; Soekanto *et al.*, 1996; Llamas *et al.*, 1997; Barid *et al.*, 2002). Es una alternativa en conductos estrechos, donde es difícil aplicar la pasta alcalina o cuando la permanencia de la medicación temporaria es inferior a 7 días, tiempo en que el hidróxido de calcio no muestra eficiencia total (Goldberg, 2002). Sin embargo, su efecto desaparece en un 90% en las primeras 24 horas cuando se coloca impregnado un algodón en la cámara pulpar.

El formocresol y el paramonoclorofenol alcanforado forman parte del arsenal terapéutico empleado en los casos de necrosis pulpar, pero cada día se emplean con menos frecuencia debido a que la forma en la que son colocados en el conducto hace que sus propiedades bactericidas se vean disminuídas; al colocar una torunda de algodón en la cámara pulpar, si bien se reducen sus efectos tóxicos e irritantes sobre los tejidos periapicales, el efecto de la volatilización de sus vapores es bacteriostático y se pierde rápidamente.

Se optó por utilizar para en este caso clínico un material intraconducto biocerámico debido a que un estudio comparo dos tipos de medicamentos intraconducto de diferentes bases, Bio C- Temp y UltraCal XS, donde el hidróxido de calcio (base de UltraCal XS) se incluyó como grupo control porque el hidróxido de calcio es la medicación más empleada en endodoncia como complemento de la preparación biomecánica. Por otro lado, Bio-C Temp, que contiene partículas biocerámicas, es un material temporal, destinado a ser eliminado pasado un tiempo. En este sentido, según el fabricante, las partículas de silicato de calcio se hidratan en presencia de agua formando silicato de calcio hidratado en la superficie de la partícula, sin embargo, las cadenas poliméricas presentes en el producto dificultaran la conectividad de las partículas hidratadas, restringiendo así el endurecimiento del material. Este material contiene silicato tricálcico, silicato dicálcico y óxido de calcio. Estos componentes cuando se hidratan en el ambiente bucal forman hidróxido de calcio y rápidamente se disocia en iones Ca^{2+} y OH^- aumentando el pH del medio. En contraste, la baja solubilidad del hidróxido de calcio es de importancia clínica, ya que es responsable de la lenta liberación de iones OH^- y la muy baja resorción del material. Los iones hidroxilo liberados son responsables de un aumento significativo en los niveles de pH en el tejido circundante y por lo tanto actúa como agente desinfectante contra la proliferación bacteriana. Los materiales a base de silicato de calcio, después del contacto con la pared dentinaria, generan hidróxido de calcio como producto. Este hidróxido de calcio cuando se disocia reacciona con los iones fosfato de la dentina, y formaran una zona de infiltración mineral (Khalil *et al.*, 2016). Bio-C Temp presentó valores de pH que fueron aumentando a lo largo del período experimental, a diferencia del hidróxido de calcio con valores más bajos en los períodos de 1, 24 y 72 horas. Los resultados de pH para UltraCal XS en este estudio fue similar a los hallazgos de otras

investigaciones (Só *et al.*, 2005). En todos los períodos experimentales, ambos medicamentos fueron alcalinos. El pH alcalino puede favorecer la eliminación de varias muestras microbianas que se encuentran comúnmente en los conductos radiculares infectados (Siqueira *et al.*, 1998; Zancan *et al.*, 2016). También se sugiere que el pH alcalino, junto con la capacidad de liberación de iones calcio, promueve el mecanismo de estimulación reparadora por deposición de tejido mineralizado (Okabe *et al.*, 2006).

La pasta a base de silicato de calcio presentó una liberación creciente del ion hidróxido de calcio en todos los períodos experimentales y exhibió una significativa diferencia a 1 hora. En comparación con el grupo de control, la pasta a base de silicato de calcio demostró un patrón de liberación más bajo a las 24 horas. Se puede inferir que la liberación de calcio de los materiales es muy importante para sus propiedades microbiológicas y biológicas (Duarte *et al.*, 2000).

El calcio reacciona con el dióxido de carbono, reduciendo la fuente de respiración de las bacterias anaeróbicas (Kontakiotis *et al.*, 1995). Según Parirokh y Torabinejad (2010), la presencia de calcio puede favorecer el pH alcalino, proporcionando un efecto bioquímico que se encarga de acelerar el proceso de curación.

La radiopacidad es una característica esencial de la medicación intraconducto porque permite la visualización del relleno del conducto radicular y de la solubilización de la pasta con el tiempo. En esta investigación, la pasta a base de silicato de calcio ha demostrado ser significativamente más radiopaca que la pasta de hidróxido de calcio. La diferencia se puede explicar por el óxido de titanio utilizado como radiopacificador en Bio-C Temp.

Varios estudios se centraron en una formulación de silicato de calcio para formar parte de la composición de los selladores biocerámicos de conductos radiculares. Estas investigaciones demostraron varias propiedades positivas y resultados clínicos prometedores (Leal *et al.*, 2013; Prati *et al.*, 2015, Torabinejad *et al.*, 2018). Los selladores a base de silicato tricálcico se han utilizado recientemente en el recubrimiento pulpar directo, para realizar pulpotomías parciales y para promover la formación de raíces en dientes jóvenes con ápice abierto (Prati; Gandolfi, 2015). En estudios anteriores se comprobó que el MTA no es genotóxico ni citotóxico para las células de la pulpa dental, de la papila apical o de las células mesenquimáticas

humanas (Bortoluzzi *et al.*, 2015; Peters *et al.*, 2016). En este estudio se comprobó un efecto citotóxico del Bio-C Temp, la cual podría ser una respuesta a su alta alcalinidad y que varía de acuerdo a la dosis y tiempo.

En el caso clínico se utilizó BIO-C TEMP®, se aplicó según el protocolo sugerido por el fabricante, donde se pudo determinar la fácil manipulación que éste presenta, ya que según los autores (Estrela *et al.*, 1999; Šimundić Munitić *et al.*, 2019) la acción de la medicación intraconducto depende del llenado completo del conducto. Las pastas de hidróxido de calcio manipuladas manualmente son difíciles de insertar y dependen de instrumentos auxiliares para su colocación, pudiendo presentar fallas por no llenar el conducto correctamente. Por lo tanto, materiales “listos para usar” como BIO-C TEMP® con jeringas aplicadoras facilitan su difusibilidad y capacidad de llenado, impactando directamente en el pronóstico del tratamiento (Estrela *et al.*, 1999).

De acuerdo a la poca literatura disponible, por ser un nuevo material, los cementos biocerámicos ofrecerían una alternativa perfecta para realizar medicación intraconducto por todas sus propiedades anteriormente mencionadas.

El medicamento a utilizar debe poseer una alta actividad antibacterial combinada con una baja toxicidad tisular; un tiempo suficiente de acción para eliminar todas las bacterias y que no retarde la cicatrización. Es necesario tener en cuenta su mecanismo de acción sobre la microbiota predominante en conductos radiculares infectados para determinar la forma apropiada de su colocación, de tal manera que las propiedades físicas y químicas del medicamento tengan un efecto significativo sobre el éxito del tratamiento endodóntico.

CONCLUSIÓN

La medicación intraconducto es una parte esencial del arsenal endodóntico. Aunque su uso parece estar disminuyendo, son útiles en casos de pronóstico cuestionable o desfavorable. Existe la necesidad de estudios prospectivos bien diseñados para evaluar los resultados a largo plazo de las modalidades de tratamiento de conducto. Los estudios clínicos carecen de una estratificación adecuada de los factores relevantes del paciente, incluida la edad, la presencia de comorbilidades que puedan afectar la curación, el tamaño de la lesión y la presencia de defectos endoperiodontales. Idealmente, los estudios deben aprovechar las ventajas de utilizar un modelo de enfermedad en estadio.

El uso de biocerámicos como medicamentos intraconducto es prometedor. El material a base de silicato (Bio-C Temp) presentó resultados que son compatibles con un apósito intraconducto adecuado para ser empleado. Se mostró que Bio-C Temp se encuentra rodeando el perímetro del canal, pero no penetra dentro de los túbulos dentinarios. Se puede dejar hasta 30 días a diferencia de otros medicamentos que requieren cambios cada 7 o 15 días. Tiene excelente radiopacidad lo que ayuda a comprobar si el conducto se ha llenado completamente. Se aplica fácilmente con la punta intraconducto proporcionada por el producto y para retirarlo se elimina mediante irrigación convencional.

BIBLIOGRAFÍA

Adolfsson J, Steineck G Prognostic and treatment-predictive factors-is there a difference Prostate Cancer and Prostatic Diseases 3, 265-268.

Andolfatto C, da Silva GF, Cornélio AL (2012). Biocompatibilidad de medicamentos intracanal a base de hidróxido de calcio. Avisos de investigaciones académicas internacionales Odontología, 90496.

Anthony D, Gordon T, del Rio C (1982). The effect of three vehicles on the ph of calcium hydroxide. Oral Surg Oral Med Oral Pathol Oral Radiol Endod Nov; 54(5):560-5.

Afkhami F, Pourhashemi SJ, Sadegh M, Salehi Y, Fard MJ (2015) Antibiofilm efficacy of silver nanoparticles as a vehicle for calcium hydroxide medicament against Enterococcus faecalis. Journal of Dentistry 43, 1573-1579.

Aguiar AS, Guerreiro-Tanomaru JM, Faria G, Leonardo RT, Tanomaru-Filho M (2015) Antimicrobial Activity and pH of Calcium Hydroxide and Zinc Oxide Nanoparticles Intracanal Medication and Association with Chlorhexidine. Journal of Contemporary Dental Practice 16, 624-629.

Almyroudi A, Mackenzie D, McHugh S, Saunders W (2002)The effectiveness of various disinfectants used as endodontic intracanal medications: An in vitro study. J Endod March; 28(3):163-7.

Arafa MG, Mousa HA, Afifi NN (2020) Preparation of PLGA-chitosan based nanocarriers for enhancing antibacterial effect of ciprofloxacin in root canal infection. Drug Delivery 27, 26-39.

Artaza L, F Campello A, Soimu G, Alves FRF, Rôças IN, Siqueira JF (2021) Clinical and radiographic outcome of the root canal treatment of infected teeth with associated sinus tract: A retrospective study. Australian Endodontic Journal 47, 599-607.

Barid I, Nawawi S, Sosrosem W (2002). Effects of Parachlorofenol and camphorated-parachlorophenol on the phagocytic activities of a murine macrophage cell line (RAW 264-7). J of Endod;28(12):806-10.

Bhandi, S.; Alkahtani, A.; Reda, R.; Mashyakh, M.; Boreak, N.; Maganur, PC; Vishwanathiah, S.; Mehta, D.; Vyas, N.; Patil, V (2021). La secreción de la hormona paratiroidea y la expresión del receptor determinan el grado de diferenciación

osteogénica relacionado con la edad en las células madre de la pulpa dental. *J. Pers. Medicina.* 11, 349.

Best SM, Porter AE, Thian ES, Huang J (2008). Bioceramics: past, present and for the future. *J Eur Ceram Soc*; 28:1319—27.

Behnen M, West L, Liewehr F, Buxton T, Mcpherson J (2001). Antimicrobial activity of several calcium hydroxide preparations in root canal dentin. *J Endod Dec*; 27(12):765-7.

Bortoluzzi EA, Niu L, Palani CD, (2015). Cytotoxicity and osteogenic potential of silicate calcium cements as potential protective materials for pulpal revascularization. *Dental Materials* 31, 1510–22

Byström A, Claesson R, Sundqvist G (1985). The antibacterial effect of camphorated paramonochlorophenol, camphorated phenol and calcium hydroxide in the treatment of infected root canals. *Endodontics Dental Traumatology* 1, 170-175.

Block RM, Lewis RD, Hirsch J, Coffey J, Langeland K (1980). Systemic distribution of N2 paste containing ¹⁴C paraformaldehyde following root canal therapy in dogs. *Oral Surgery Oral Medicine Oral Pathology* 50, 350-360.

Bueno CR, Valentim D, Marques VA (2016). Evaluación de biocompatibilidad y biomineralización de selladores a base de biocerámica, epoxi e hidróxido de calcio. *Investigación Oral Brasileña* 30, S1806-83242016000100267.

Brogden KA (2005) Antimicrobial peptides: pore formers or metabolic inhibitors in bacteria *Nature Reviews Microbiology* 3, 238-250.

Bruunsgaard H, Skinhøj P, Pedersen AN, Schroll M, Pedersen BK (2000). Ageing, tumour necrosis factor-alpha (TNF-alpha) and atherosclerosis. *Clinical & Experimental Immunology* 121, 255-260.

Brüünsgaard H, Pedersen BK (2003). Age-related inflammatory cytokines and disease. *Immunology and Allergy Clinics of North America* 23, 15-39.

Calışkan MK (2004). Prognosis of large cyst-like periapical lesions following nonsurgical root canal treatment: a clinical review. *International Endodontic Journal* 37, 408-416.

Camilleri J (2011). Caracterización y cinética de hidratación del cemento de silicato tricálcico para su uso como biomaterial dental. *Materiales dentales* 27, 836-44.

Canalda C. Medicación intraconducto. En: Canalda C, Brau E, editores. Endodoncia. (2001). Técnicas clínicas y Bases científicas. España. Editorial Masson. pag:184-93.

Canción, W.; Li, S.; Tang, Q.; Chen, L.; Yuan, Z (2021). Biocompatibilidad y bioactividad in vitro de biocerámicas a base de silicato de calcio en endodoncia (Revisión). En t. J. Mol. Medicina. , 48, 128.

Card SJ, Sigurdsson A, Ørstavik D, Trope M (2002). The effectiveness of increased apical enlargement in reducing intracanal bacteria. *Journal of Endodontics* 28, 779-783.

Craig J, Bakland L, Sugita E (2003). Microbiología de la Endodoncia y Asepsia en la práctica endodóntica. En: Ingle J, Bakland L, editores. Endodoncia. México. McGraw-Hill Interamericana, : 63-93.

Center for Disease Control and Prevention (2017). Healthy aging: promoting well-being in older adults. <https://www.cdc.gov/grand-rounds/pp/2017/20170919-senior-aging.html> accessed March 2022.

Chávez de Paz LE, Bergenholtz G, Dahlén G, Svensäter G (2007). Response to alkaline stress by root canal bacteria in biofilms. *International Endodontic Journal* 40, 344-355.

Charannya S, Duraivel D, Padminiee K, Poorni S, Nishanthine C, Srinivasan MR (2018). Comparative Evaluation of Antimicrobial Efficacy of Silver Nanoparticles and 2% Chlorhexidine Gluconate When Used Alone and in Combination Assessed Using Agar Diffusion Method: *An. Contemporary Clinical Dentistry* 9, S204-S209.

Chong BS, Pitt Ford TR (1992). The role of intracanal medication in root canal treatment. *International Endodontic Journal* 25, 97-106.

Cotti E, Mezzena S, Schirru E, Ottonello O, Mura M, Ideo F, Susnik M, Usai P (2018). Healing of apical periodontitis in patients with inflammatory bowel disease and under anti-tumor necrosis factor alpha therapy. *Journal of Endodontics* 44, 1777-1782.

Dalton BC, Ørstavik D, Phillips C, Pettiette M, Trope M (1998). Bacterial reduction with nickel-titanium rotary instrumentation. *Journal of Endodontics* 24, 763-767.

Del Carpio-Perochena A, Kishen A, Felitti R (2017). Antibacterial Properties of Chitosan Nanoparticles and Propolis Associated with Calcium Hydroxide against Single- and Multispecies Biofilms: An In Vitro and In Situ Study. *Journal of Endodontics* 43, 1332- 1336.

Divo MJ, Martinez CH, Mannino DM (2014). Ageing and the epidemiology of multimorbidity. *European Respiratory Journal* 44, 1055-1068.

Da Silva RA, Leonardo MR, da Silva LA, Faccioli LH, de Medeiros AI (2008). Efecto de una pasta a base de hidróxido de calcio asociada a clorhexidina en el cultivo de líneas celulares de macrófagos RAW 264.7. *Cirugía Bucal, Medicina Bucal, Patología Bucal, Radiología Bucal y Endodoncia* 106, e44-51.

Duarte M, Demarchi AC, Giaxa MH, Kuga MC, Fraga SC, de Souza LC (2000). Evaluation of pH and Calcium Ion Release of Three Root Canal Sealers. *Journal of Endodontics* 26, 389-90.

Ellerbruch E, Murphy R. Antimicrobial activity of root canal medicament vapors. *J Endod* (1977). May; 3(5):189-93.

Estrela C, Pécora JD, Souza-Neto MD, Estrela CR, Bammann LL (1999). Efecto del vehículo sobre las propiedades antimicrobianas de las pastas de hidróxido de calcio. *Revista Dental Brasileña* 10, 63-72.

Estrela C, Pesce H. Chemical analysis of the liberation of calcium and hydroxyl ions from calcium hydroxide pastes in connective tissue in the dog-part i. *Braz Dent J* (1996), 7(1):41-6.

Elmsmari F, González Sánchez JA, Duran-Sindreu F (2021). Calcium hydroxide-loaded PLGA biodegradable nanoparticles as an intracanal medicament. *International Endodontic Journal* 54, 2086-2098.

Fan W, Li Y, Sun Q, Ma T, Fan B (2016). Calcium-silicate mesoporous nanoparticles loaded with chlorhexidine for both anti- *Enterococcus faecalis* and mineralization properties. *J Nanobiotechnology* 14, 72.

Fava, L. Saunders, W (1999). Calcium hydroxide pastes: classification and clinical indications. *Int Endod J*; 32:257-282.

Ferrucci L, Fabbri E (2018). Inflammageing: chronic inflammation in ageing, cardiovascular disease, and frailty. *Nature Reviews Cardiology* 15, 505-522.

Fouad AF, Burleson J (2003). The effect of diabetes mellitus on endodontic treatment outcome: data from an electronic patient record. *Journal American Dental Association* 134, 43-51; quiz 117-118.

Goldberg F, Soares I. *Endodoncia. Técnicas y fundamentos*. Buenos Aires. Editorial Médica Panamericana, 2002: 133-140.

Gomes BP, Vianna ME, Sena NT, Zaia AA, Ferraz CC, de Souza Filho FJ (2006). In vitro evaluation of the antimicrobial activity of calcium hydroxide combined with chlorhexidine gel used as intracanal medicament. *Oral Surgery Oral Medicine Oral Pathology Oral Radiology and Endodontics* 102, 544-550.

Gomes B (2003). Evaluation of time required for recontamination of coronally sealed canals medicated with calcium hydroxide and chlorhexidine. *Int Endod J*; 36:604-609.

Gomez B, Sato E, Ferraz C, Teixeira F, Zaia A, Sousa- Filho F (2003). Evaluation of time required for recontaminations of coronal sealed canals medicated with calcium hydroxide and chlorhexidine. *Int Endod J*, 36:604-9.

Gonnella JS, Hornbrook MC, Louis DZ (1984). Staging of disease. A case-mix measurement. *JAMA* 251, 637-644.

Gonnella JS, Louis DZ (1987). Disease staging classification system. *Med Care* 25(4), 360.

Gonnella JS, Louis DZ, McCord JJ (1976). The staging concept--an approach to the assessment of outcome of ambulatory care. *Medical Care* 14, 13-21.

Guerreiro-Tanomaru JM, Pereira KF, Nascimento CA, Bernardi MI, Tanomaru-Filho M (2013). Use of nanoparticulate zinc oxide as intracanal medication in endodontics: pH and antimicrobial activity. *Acta Odontologica Latinoamericana* 26, 144-148.

Grossman LI (1967). Rationale of endodontic treatment. *Dental Clinics of North America*, 483- 490.

Grossman L (1972). Sterilization of infected root canals. *J Am Dent Assoc*, Oct; 85:900-5.

Haapasalo M, Qian W, Portenier I, Waltimo T (2007). Effects of dentin on the antimicrobial properties of endodontic medicaments. *Journal of Endodontics* 33, 917-925.

Haney EF, Hancock RE (2013). Peptide design for antimicrobial and immunomodulatory applications. *Biopolymers* 100, 572-583.

Halkai KR, Mudda JA, Shivanna V, Rathod V, Halkai R (2018). Evaluation of Antibacterial Efficacy of Fungal-Derived Silver Nanoparticles against. *Contemporary Clinical Dentistry* 9, 45-48.

Hasselgren G, Olsson B, Cvek M (1988). Effects of calcium hydroxide and sodium hypochlorite on the dissolution of necrotic porcine muscle tissue. *Journal of Endodontics* 14, 125-127.

Hawkins JJ, Torabinejad M, Li Y, Retamozo B (2015). Efecto de tres formulaciones de hidróxido de calcio sobre la resistencia a la fractura de la dentina a lo largo del tiempo. *Traumatología Dental* 31, 380 – 4.

Hirt H, Hall JW, Larson E, Gorr SU (2018). A D-enantiomer of the antimicrobial peptide GL13K evades antimicrobial resistance in the Gram positive bacteria *Enterococcus faecalis* and *Streptococcus gordonii*. *PLoS One* 13, e0194900.

Hunter D, Losina E, Guermazi A, Burstein D, Lasserre M, Kraus V (2010). A pathway and approach to biomarker validation and qualification for osteoarthritis clinical trials. *Current Drug Targets* 11, 536-545.

Khalil I, Naaman A, Camilleri J (2016). Properties of Tricalcium Silicate Sealers. *Journal of Endodontics* 42, 1529–35.

Kontakiotis E, Nakou M, Georgopoulou M (1995). In vitro study of the indirect action of calcium hydroxide on the anaerobic flora of the root canal. *International Endodontic Journal* 28, 285–9.

Kim D, Kim E (2014). Efecto antimicrobiano del hidróxido de calcio como medicamento intracanal en el tratamiento del conducto radicular: una revisión de la literatura - Parte I. Estudios in vitro. *Odontología Restauradora y Endodoncia* 39, 241 – 52.

Krell KV, Caplan DJ (2018). 12-month Success of Cracked Teeth Trated with Orthograde Root Canal Treatment. *Journal of Endodontics* 44, 543-548.

Kvist T, Molander A, Dahlén G, Reit C (2004). Microbiological evaluation of one- and two-visit endodontic treatment of teeth with apical periodontitis: a randomized, clinical trial. *Journal of Endodontics* 30, 572-576.

Latham J, Fong H, Jewett A, Johnson JD, Paranjpe A (2016). Eficacia de la desinfección de los protocolos de endodoncia regenerativa actuales en dientes permanentes inmaduros necróticos simulados. *Revista de Endodoncia* 42, 1218 – 25. Lasala A. *Endodoncia*. 4ta edición. Barcelona. Editorial Masson-Salvat, 1992.

Law AS, Nixdorf DR, Aguirre AM (2015). Predicting severe pain after root canal therapy in the National Dental PBRN. *Journal of Dental Research* 94, 37S-43S. Law AS, Nixdorf DR, Rabinowitz I (2014) Root canal therapy reduces multiple dimensions

of pain: a national dental practice-based research network study. *Journal of Endodontics* 40, 1738-1745.

Leal F, De-Deus G, Brandao C, Luna A, Souza E, Fidel S (2013). Similar Sealability Between Bioceramic Putty Ready-To-Use Repair Cement and White MTA. *Brazilian Dental Journal* 24, 362–6.

Lee JK, Park YJ, Kum KY (2013). Antimicrobial efficacy of a human β -defensin-3 peptide using an *Enterococcus faecalis* dentine infection model. *International Endodontic Journal* 46, 406-412.

Leng D, Li Y, Zhu J (2020). The Antibiofilm Activity and Mechanism of Nanosilver- and Nanozinc-Incorporated Mesoporous Calcium-Silicate Nanoparticles. *International Journal of Nanomedicine* 15, 3921-3936.

Lindaman LM (2001). Bone healing in children. *Clinics in Podiatric Medicine and Surgery* 18, 97-108.

Llamas R, Segura J, Jimenez-Rubio A, Jimenez A (1997). In vitro effect of parachlorophenol and camphorated parachlorophenol on macrophages. *J of Endod* Dec;23(12):728-30.

Machtei EE, Dunford R, Hausmann E (1997). Longitudinal study of prognostic factors in established periodontitis patients. *Journal of Clinical Periodontology* 24, 102-109.

Makkar H, Patri G (2017). Fabrication and Appraisal of Poly (Lactic-Co-Glycolic Acid) - Moxifloxacin Nanoparticles using Vitamin E-TPGS: A Potential Intracanal Drug Delivery Agent. *Journal of Clinical and Diagnostic Research* 11, ZC05-ZC08.

Manzur A, González AM, Pozos A, Silva-Herzog D, Friedman S (2007). Bacterial quantification in teeth with apical periodontitis related to instrumentation and different intracanal medications: a randomized clinical trial. *Journal of Endodontics* 33, 114-118.

Mareending M, Peters OA, Zehnder M (2005). Factors affecting the outcome of orthograde root canal therapy in a general dentistry hospital practice. *Oral Surgery Oral Medicine Oral Pathology Oral Radiology and Endodontics* 99, 119-124.

McGurkin-Smith R, Trope M, Caplan D, Sigurdsson A (2005). Reduction of intracanal bacteria using GT rotary instrumentation, 5.25% NaOCl, EDTA, and Ca(OH)₂. *Journal of Endodontics* 31, 359-363.

McIntyre PW, Wu JL, Kolte R (2019). Las propiedades antimicrobianas, la citotoxicidad y el potencial de diferenciación de los medicamentos intracanal con

antibióticos dobles cargados en un sistema de hidrogel. *Investigaciones orales clínicas* 23, 1051-9.

Menakaya IN, Oderinu OH, Adegbulugbe IC, Shaba OP (2015). Incidence of postoperative pain after use of calcium hydroxide mixed with normal saline or 0.2% chlorhexidine digluconate as intracanal medicament in the treatment of apical periodontitis. *Saudi Dent Journal* 27, 187-193.

Miglani S, Tani-Ishii N (2021). Biosynthesized selenium nanoparticles: characterization, antimicrobial, and antibiofilm activity against. *PeerJ* 9, e11653.

Mohammadi Z, Dummer PM (2011). Propiedades y aplicaciones del hidróxido de calcio en endodoncia y traumatología dental. *Revista Internacional de Endodoncia* 44, 697 – 730.

Molander A, Warfvinge J, Reit C, Kvist T (2007). Clinical and radiographic evaluation of one and two-visit endodontic treatment of asymptomatic necrotic teeth with apical periodontitis: A randomized clinical trial. *Journal of Endodontics* 33, 1145-1148.

Nelson-Filho P, Leonardo MR, Silva LA, Assed S (2002). Radiographic evaluation of the effect of endotoxin (LPS) plus calcium hydroxide on apical and periapical tissues of dogs. *Journal of Endodontics* 28, 694-696

Nixdorf DR, Law AS, Lindquist K (2016). Frequency, impact, and predictors of persistent pain after root canal treatment: a national dental PBRN study. *Pain* 157, 159-165.

Nixdorf DR, Law AS, Look JO (2012). Large-scale clinical endodontic research in the National Dental Practice-Based Research Network: study overview and methods. *Journal of Endodontics* 38, 1470-1478.

Ng YL, Mann V, Gulabivala K (2011a). A prospective study of the factors affecting outcomes of nonsurgical root canal treatment: part 1: periapical health. *International Endodontic Journal* 44, 583-609.

Ng YL, Mann V, Gulabivala K (2011b). A prospective study of the factors affecting outcomes of non-surgical root canal treatment: part 2: tooth survival. *International Endodontic Journal* 44, 610-625.

Noronha VT, Paula AJ, Durán G (2017). Silver nanoparticles in dentistry. *Dental Materials* 33, 1110-1126

Novack DV, Teitelbaum SL (2008). The osteoclast: friend or foe? *Annual Review Pathology: Mechanisms of disease* 3, 457-484.

Ohara P, Torabinejad M, Kettering J (2019). Antibacterial effects of various endodontic medicaments on select anaerobic bacteria. *J Endod*; 2019(10)498-500.

Okabe T, Sakamoto M, Takeuchi H, Matsushima K (2006). Effects of pH on 35 Mineralization Ability of Human Dental Pulp Cells. *Journal of Endodontics* 32, 198–201.

Organización Internacional de Normalización (2012) ISO 6876:2012 - Odontología: Materiales de sellado del conducto radicular. Ginebra : Organización Internacional de Normalización.

Ørstavik D, Kerekes K, Eriksen HM (1986). The periapical index: a scoring system for radiographic assessment of apical periodontitis. *Endodontics Dental Traumatology* 2, 20- 34.

Ørstavik D, Kerekes K, Molven O (1991). Effects of extensive apical reaming and calcium hydroxide dressing on bacterial infection during treatment of apical periodontitis: a pilot study. *International Endodontic Journal* 24, 1-7.

Owatz CB, Khan AA, Schindler WG, Schwartz SA, Keiser K, Hargreaves KM (2007). The incidence of mechanical allodynia in patients with irreversible pulpitis. *Journal of Endodontics* 33, 552-556.

Paiva SS, Siqueira JF, Rôças IN (2013). Clinical antimicrobial efficacy of NiTi rotary instrumentation with NaOCl irrigation, final rinse with chlorhexidine and interappointment medication: a molecular study. *International Endodontic Journal* 46, 225-233.

Pal I, Bhattacharyya D, Kar RK, Zarena D, Bhunia A, Atreya HS (2019). A Peptide-Nanoparticle System with Improved Efficacy against Multidrug Resistant Bacteria. *Scientific Reports* 9, 4485.

Paredes-Vieyra, Jimenez Enriquez FJ (2012). Success rate of single-versus two-visit root canal treatment of teeth with apical periodontitis: A randomized controlled trial. *Journal of Endodontics* 38, 1164-1169.

Parirokh M, Torabinejad M (2010). Mineral Trioxide Aggregate: A Comprehensive Literature Review—Part I: Chemical, Physical, and Antibacterial Properties. *Journal of Endodontics* 36, 16–27.

Pear J (1942). Bactericidal effect of some drugs used in pulp canal therapy. *J Am Dent Assoc Feb*; 29:244-8.

Penesis VA, Fitzgerald PI, Fayad M, Wenckus CS, BeGole EA, Johnson BR (2008). Outcome of one-visit and two-visit endodontic treatment of necrotic teeth with apical periodontitis: A randomized controlled trial with one-year evaluation. *Journal of Endodontics* 34, 251- 257.

Petean IBF, K uchler EC, Soares IMV (2019). Genetic Polymorphisms in RANK and RANKL are Associated with Persistent Apical Periodontitis. *Journal of Endodontics* 45, 526-531.

Peters OA, Galicia J, Arias A, Tolar M, Ng E, Shin SJ (2016). Effects of two calcium silicate cements on cell viability, angiogenic growth factor release and related gene expression in stem cells from the apical papilla. *International Endodontic Journal* 49, 1132–40.

Perrone R. Medicaci n t pica entre sesiones. En: Basrani E. (1999). *Endodoncia Integrada*. Caracas. Actualidades m dico odontol gicas :261-76.

Prati C, Gandolfi MG (2015). Calcium silicate bioactive cements: Biological perspectives and clinical applications. *Dental Materials* 31, 351–70.

Prestinaci F, Pezzotti P, Pantosti A (2015). Antimicrobial resistance: a global multifaceted phenomenon. *Pathogens and Global Health* 109, 309-318.

Portenier I, Haapasalo H, Rye A, Waltimo T,  rstavik D, Haapasalo M (2001). Inactivation of root canal medicaments by dentine, hydroxylapatite and bovine serum albumin. *International Endodontic Journal* 34, 184-188.

Portenier I, Waltimo T,  rstavik D, Haapasalo M (2006). Killing of *Enterococcus faecalis* by MTAD and chlorhexidine digluconate with or without cetrimide in the presence or absence of dentine powder or BSA. *Journal of Endodontics* 32, 138-141.

Ree M, Schwartz R (2014). Clinical applications of bioceramics materials in endodontics. *Endod Pract*; 7:32—40.

Ricucci D, Siqueira JF (2010a). Fate of the tissue in lateral canals and apical ramifications in response to pathologic conditions and treatment procedures. *Journal of Endodontics* 36, 1-15.

R  as IN, Siqueira JF (2008). Root canal microbiota of teeth with chronic apical periodontitis. *Journal of Clinical Microbiology* 46, 3599-3606.

Rojas B, Soto N, Villalba M, Bello-Toledo H, Meléndrez-Castro M, Sánchez-Sanhueza G (2021). Antibacterial Activity of Copper Nanoparticles (CuNPs) against a Resistant Calcium Hydroxide Multispecies Endodontic Biofilm. *Nanomaterials* (Basel) 11.

Ruden S, Hilpert K, Berditsch M, Wadhvani P, Ulrich AS (2009). Synergistic interaction between silver nanoparticles and membrane-permeabilizing antimicrobial peptides. *Antimicrobial Agents and Chemotherapy* 53, 3538-3540

Safavi KE, Nichols FC (1993). Effect of calcium hydroxide on bacterial lipopolysaccharide. *Journal of Endodontics* 19, 76-78.

Safavi KE, Nichols FC (1994). Alteration of biological properties of bacterial lipopolysaccharide by calcium hydroxide treatment. *Journal of Endodontics* 20, 127-129.

Safavi,K. Influence of mixing vehicle on dissociation of calcium hydroxide in solution. *J Endod* 2000; 26:649-651.

Samiei M, Torab A, Hosseini O, Abbasi T, Abdollahi AA, Divband B (2018). Antibacterial Effect of Two Nano Zinc Oxide Gel Preparations Compared to Calcium Hydroxide and Chlorhexidine Mixture. *Iranian Endodontic Journal* 13, 305-311

Sathorn C, Parashos P, Messer H (2008). The prevalence of postoperative pain and flare-up in single- and multiple-visit endodontic treatment: a systematic review. *International Endodontic Journal* 41, 91-99.

Sathorn C, Parashos P, Messer HH (2005). Effectiveness of single- versus multiple-visit endodontic treatment of teeth with apical periodontitis: a systematic review and metaanalysis. *International Endodontic Journal* 38, 347-355.

Savitha A, SriRekha A, Vijay R, Ashwija, Champa C, Jaykumar T (2019). An in vivo comparative evaluation of antimicrobial efficacy of chitosan, chlorhexidine gluconate gel and their combination as an intracanal medicament against *Enterococcus faecalis* in failed endodontic cases using real time polymerase chain reaction (qPCR). *Saudi Dental Journal* 31, 360-366.

Schilder H (1974). Cleaning and shaping the root canal. *Dental Clinics North America* 18, 269- 296.

Segato RA , Pucinelli CM , Ferreira DC (2016). Propiedades fisicoquímicas de los materiales de obturación del conducto radicular para dientes primarios . *Revista Dental Brasileña* 27, 196 – 201 .

Šimundić Munitić M, Poklepović Peričić T, Utrobičić A, Bago I, Puljak L (2019). Eficacia antimicrobiana de los selladores de conductos radiculares biocerámicos endodónticos disponibles comercialmente: una revisión sistemática. *Más uno* 14, e0223575.

Shahmoradi S, Shariati A, Zargar N, (2021). Antimicrobial effects of selenium nanoparticles in combination with photodynamic therapy against *Enterococcus faecalis* biofilm. *Photodiagnosis and Photodynamic Therapy* 35, 102398.

Shuping GB, Ørstavik D, Sigurdsson A, Trope M (2000). Reduction of intracanal bacteria using nickel-titanium rotary instrumentation and various medications. *Journal of Endodontics* 26, 751-755.

Silva LA, Leonardo MR, Assed S, Tanomaru Filho M (2004). Histological study of the effect of some irrigating solutions on bacterial endotoxin in dogs. *Brazilian Dental Journal* 15, 109-114.

Siqueira J, Uzeda M (1996). Disinfection by calcium hydroxide pastes of dentinal tubules infected with two obligate and one facultative anaerobic bacteria. *J Endod Dec*; 22(12):674-6.

Siqueira JF, Lopes HP (1999). Mechanisms of antimicrobial activity of calcium hydroxide: a critical review. *International Endodontic Journal* 32, 361-369.

Sjögren U, Figdor D, Persson S, Sundqvist G (1997). Influence of infection at the time of root filling on the outcome of endodontic treatment of teeth with apical periodontitis. *International Endodontic Journal* 30, 297-306.

Sjögren U, Figdor D, Spangberg L, Sundqvist G (1991). The antimicrobial effect of calcium hydroxide as a short-term intracanal dressing. *International Endodontic Journal* 24, 119-125.

Spångberg L, Engström B, Langeland K (1973). Efectos biológicos de los materiales dentales. 3. Toxicidad y efecto antimicrobiano de los antisépticos endodónticos in vitro. *Cirugía bucal, Medicina bucal y Patología bucal* 36, 856 – 71 .

Só MVR, da Silva LAB, Figueiredo JAP, Prochnow E (2005) Calcium hydroxide pastes: pH values and release of calcium ions. *Italian Endodontic Journal* 19, 235–8.

Soekanto A, Kasugai S, Mataka S, Ohya K, Ogura H. Toxicity of Camphorated phenol and Camphorated parachlorophenol in dental pulp cell culture. *J Endod* 1996 Jun; 22(6): 284-6.

Solak H, Öztan M (2003). The pH changes of four different calcium hydroxide mixture used for intracanal medication. *J Oral Rehabil*, 30:436-9.

Stamos D, Haasch G, Gerstein H. The pH local anesthetic/calcium hydroxide solutions. *J Endod* 1985 Jun; 11(6):264-5.

Southard DW, Rooney TP (1984). Effective one-visit therapy for the acute periapical abscess. *Journal of Endodontics* 10, 580-583.

Sundqvist G, Figdor D, Persson S, Sjögren U (1998). Microbiologic analysis of teeth with failed endodontic treatment and the outcome of conservative re-treatment. *Oral Surgery Oral Medicine Oral Pathology Oral Radiology and Endodontics* 85, 86-93.

Suresh N, Subbarao HJ, Natanasabapathy V, Kishen A (2021). Maxillary Anterior Teeth With Extensive Root Resorption Treated With Low-level Light-activated Engineered Chitosan Nanoparticles. *Journal of Endodontics* 47, 1182-1190.

Suzuki TYU, Gallego J, Assunção WG, Briso ALF, Dos Santos PH (2019). Influence of silver nanoparticle solution on the mechanical properties of resin cements and intraradicular dentin. *PLoS One* 14, e0217750.

Swimberghe RCD, Coenye T, De Moor RJG, Meire MA (2019). Sistemas modelo de biopelículas para la desinfección del conducto radicular: una revisión de la literatura. *Revista Internacional de Endodoncia* 52, 604-28.

Sy K, Agossa K, Maton M (2021). How Adding Chlorhexidine or Metallic Nanoparticles Affects the Antimicrobial Performance of Calcium Hydroxide Paste as an Intracanal Medication: An In Vitro Study. *Antibiotics (Basel)* 10(11).

Tanomaru JM, Leonardo MR, Tanomaru Filho M, Bonetti Filho I, Silva LA (2003). Effect of different irrigation solutions and calcium hydroxide on bacterial LPS. *International Endodontic Journal* 36, 733-739.

Tello-Barbaran J, Nakata HM, Salcedo-Moncada D, Bramante CM, Ordinola-Zapata R (2010). The antimicrobial effect of iodine-potassium iodide after cleaning and shaping procedures in mesial root canals of mandibular molars. *Acta Odontologica Latinoamericana* 23, 244-247.

Tong Z, Huang L, Ling J, Mao X, Ning Y, Deng D (2014). Effects of intracanal irrigant MTAD Combined with nisin at sub-minimum inhibitory concentration levels on *Enterococcus faecalis* growth and the expression of pathogenic genes. *PLoS One* 9, e90235.

- Torabinejad M, Kettering JD, McGraw JC, Cummings RR, Dwyer TG, Tobias TS (1988). Factors associated with endodontic interappointment emergencies of teeth with necrotic pulps. *Journal of Endodontics* 14, 261-266.
- Torabinejad M, Parirokh M, Dummer PMH (2018). Mineral trioxide aggregate and other bioactive endodontic cements: an updated overview - part II: other clinical applications and complications. *International Endodontic Journal* 51, 284–17.
- Tronstad L, Andreasen JO, Hasselgren G, Kristerson L, Riis I (1981). pH changes in dental tissues after root canal filling with calcium hydroxide. *Journal of Endodontics* 7, 17-21.
- Trope M (1991). Flare-up rate of single-visit endodontics. *International Endodontic Journal* 24, 24-26.
- Trope M, Delano O, Orstavik D (1999). Endodontic treatment of teeth with apical periodontitis: single vs. Multivisit treatment. *Journal of Endodontics* 25, 345-350.
- Türkün M, Cengiz T (1997). The effects of sodium hypochlorite and calcium hydroxide on tissue dissolution and root canal cleanliness. *International Endodontic Journal* 30, 335-342.
- Verde S. Aplicaciones Clínicas del Hidróxido de Calcio en la terapéutica endodóntica. Caracas: Universidad Central de Venezuela, 1997.
- Walton R, Holton I, Michelich R (2003). Calcium hydroxide as an intracanal medication: Effect on posttreatment pain. *J of Endod*;29(10):627-9.
- Wadachi R, Araki K, Suda H (1998). Effect of calcium hydroxide on the dissolution of soft tissue on the root canal wall. *J Endod.* May; 24(5): 326-30.
- Weckwerth PH, Zapata RO, Vivan RR, Tanomaru Filho M, Maliza AG, Duarte MA (2013). In vitro alkaline pH resistance of *Enterococcus faecalis*. *Brazilian Dental Journal* 24, 474- 476.
- Winfred SB, Meiyazagan G, Panda JJ (2014). Antimicrobial activity of cationic peptides in endodontic procedures. *European Journal of Dentistry* 8, 254-260.
- Wu D, Fan W, Kishen A, Gutmann JL, Fan B (2014). Evaluation of the antibacterial efficacy of silver nanoparticles against *Enterococcus faecalis* biofilm. *Journal of Endodontics* 40, 285-290.

Ye Z, Aparicio C (2022). Interactions of two enantiomers of a designer antimicrobial peptide with structural components of the bacterial cell envelope. *Journal of Peptide Science* 28, e3299.

Yoldas O, Topuz A, Isçi AS, Oztunc H (2004). Postoperative pain after endodontic retreatment: single- versus two-visit treatment. *Oral Surgery Oral Medicine Oral Pathology Oral Radiology and Endodontics* 98, 483-487.

Zancan RF, Vivan RR, Milanda Lopes MR (2016). Actividad antimicrobiana y propiedades fisicoquímicas de las pastas de hidróxido de calcio utilizadas como medicación intracanal. *Revista de Endodoncia* 42, 1822 – 8.

Zerella JA, Fouad AF, Spångberg LS (2005). Effectiveness of a calcium hydroxide and chlorhexidine digluconate mixture as disinfectant during retreatment of failed endodontic cases. *Oral Surgery Oral Medicine Oral Pathology Oral Radiology and Endodontics* 100, 756-761.

Zheng T, Huang X, Chen J (2018). A liquid crystalline precursor incorporating chlorhexidine acetate and silver nanoparticles for root canal disinfection. *Biomaterials Science* 6, 596-603.

Zhu J, Liang R, Sun C (2017). Effects of nanosilver and nanozinc incorporated mesoporous calcium-silicate nanoparticles on the mechanical properties of dentin. *PLoS One* 12, e0182583.