



UNCUYO
UNIVERSIDAD
NACIONAL DE CUYO

FO
FACULTAD DE
ODONTOLOGÍA



FACULTAD DE ODONTOLOGÍA
UNIVERSIDAD NACIONAL DE CUYO

TRABAJO FINAL PARA OPTAR AL TÍTULO DE ESPECIALISTA EN
ENDODONCIA

**USO DE ULTRASONIDO PARA LA REMOCIÓN DE POSTES COLADOS DEL
CONDUCTO RADICULAR**

Alumna: Od. Gutierrez Ruiz, Sabrina
Profesora: Esp. Od. Reyes María Gimena

MENDOZA, Noviembre 2023

AGRADECIMIENTOS

A mi familia que me apoya desde la decisión de estudiar esta carrera y en cada decisión que tomo en la vida.

ÍNDICE

Resumen.....	Pág. 4
Introducción.....	Pág. 6
Caso clínico	Pág. 19
Discusión.....	Pág. 25
Conclusión.....	Pág. 32
Bibliografía.....	Pág. 33

RESUMEN

Se observa una creciente elección de los pacientes en general por mantener su elemento dentario con el tratamiento del conducto como alternativa a la extracción. Con el tiempo, los pacientes se han vuelto más seguros al seleccionar el tratamiento de endodoncia debido a la percepción cambiante de que el dolor se puede controlar.

La principal diferencia entre el tratamiento no quirúrgico de la enfermedad endodóntica primaria y el de la enfermedad postratamiento es la necesidad de recuperar el acceso al tercio apical del conducto radicular del diente tratado previamente. Después de eso, todos los principios del tratamiento endodóntico se aplican al retratamiento. Se debe realizar: la apertura cameral, se debe extraer todo el material de obturación previo de la raíz, se deben eliminar las obstrucciones del conducto, y se deben superar los obstáculos para conseguir una longitud de trabajo correcto. Sólo entonces se pueden poner en práctica las técnicas de limpieza y conformación que permitirán la obturación definitiva y la finalización del caso.

Después de haber realizado el acceso es muy frecuente encontrar un poste porque se utilizan a menudo en la restauración de diente endodonciados. El odontólogo puede encontrar muchos tipos diferentes de postes durante el retratamiento. Históricamente, los postes colados se utilizaban con más frecuencia que los postes prefabricados

La tecnología piezoeléctrica junto con los instrumentos ultrasónicos proporciona importantes ventajas a la hora de realizar procedimientos de refinamiento del acceso y retirada del poste ya que producen la fragmentación del cemento en todas las paredes internas del canal favoreciendo el desalojo del poste del mismo.

En el caso clínico que se presenta en este trabajo, fue necesario remover un poste del canal de un elemento 21, debido a la presencia de signos y síntomas que indicaban fracaso del tratamiento primario. Se utilizó el ultrasonido para desalojar el poste metálico del canal, lo cual se logró exitosamente realizando una trepanación en el muñón para facilitar la aplicación del ultrasonido.

La menor fuerza de tracción requerida para retirar el poste se logra a realizar una cavidad y aplicación de vibración ultrasónica en la misma, como en términos generales informan la bibliografía consultada. La cavidad combinada con la acción de la vibración ultrasónica aumentó la fragmentación del cemento y con ellos el desalojo del poste del conducto permitiendo la realización del retratamiento del elemento dentario.

Por lo tanto, este trabajo final integrador tiene como objetivo analizar el uso de ultrasonido para la remoción de postes colados del conducto radicular en elementos dentarios que necesitan un retratamiento endodóntico no quirúrgico

INTRODUCCIÓN

Hubo un crecimiento masivo en el tratamiento de endodoncia en los últimos años. Este aumento de la actividad clínica puede atribuirse a dentistas y especialistas mejor capacitados por igual. Se observa una creciente elección de los pacientes en general por mantener su elemento dentario con el tratamiento del conducto como alternativa a la extracción. Con el tiempo, los pacientes se han vuelto más seguros al seleccionar el tratamiento de endodoncia debido a la percepción cambiante de que el dolor se puede controlar. Además las técnicas han mejorado y se puede lograr el éxito a largo plazo. (Ruddle, 2014).

Con todo el potencial para el éxito endodóntico, el hecho es que los odontólogos se enfrentan a la enfermedad posterior al tratamiento (Ruddle, 2004). Al comenzar cualquier tratamiento, es aconsejable considerar completamente todas las opciones de tratamiento (Stabholz; Friedman, 1988). Cuando la elección es el retratamiento no quirúrgico, entonces el objetivo es acceder a la cámara pulpar y retirar materiales del espacio del conducto radicular y, si están presentes, abordar deficiencias o reparar defectos que sean de origen patológico o iatrogénico.

La principal diferencia entre el tratamiento no quirúrgico de la enfermedad endodóntica primaria y el de la enfermedad postratamiento es la necesidad de recuperar el acceso al tercio apical del conducto radicular del diente tratado previamente. Después de eso, todos los principios del tratamiento endodóntico se aplican al retratamiento. Se debe realizar: la apertura cameral, se debe extraer todo el material de obturación previo de la raíz, se deben eliminar las obstrucciones del conducto, y se deben superar los obstáculos para conseguir una longitud de trabajo correcto. Sólo entonces se pueden poner en práctica las técnicas de limpieza y conformación que permitirán la obturación definitiva y la finalización del caso. (Cohen, 2010).

El acceso de retratamiento se ha denominado desmontaje coronal (Sabourin *et al.*, 2006) debido a la frecuente necesidad de desmontar o retirar las restauraciones coronales y

radiculares previas. El objetivo de la apertura cameral es establecer un acceso coronal en línea recta al sistema del conducto radicular, a la vez que se conserva tanta estructura del diente como sea posible. La preparación de la cavidad de acceso ideal permite introducir los instrumentos en los conductos sin que contacten con las paredes de la cavidad. Cuando se presenta un diente que precisa un retratamiento con una corona, el odontólogo debe decidir entre conservar la corona o planificar su sustitución. Esta decisión es más sencilla si hay un defecto o una caries asociada a la restauración, o si el plan de tratamiento exige una corona nueva. Simplemente se extrae la antigua y se sustituye en fases posteriores del tratamiento. Cuando se considera que la corona es correcta, la decisión es más compleja. Si se mantiene la restauración, se puede

evitar el coste de la sustitución, el aislamiento es más sencillo, se mantiene la oclusión y solo habrá modificaciones de la estética mínimas. Aun cuando sea necesario sustituir la corona, el odontólogo puede decidir conservarla durante el retratamiento endodóntico para conseguir un mejor aislamiento con el dique de goma. Lamentablemente, el retratamiento puede ser más difícil manteniendo la corona porque puede aumentar las probabilidades de una complicación iatrogénica producida por la menor visibilidad. Además, la remoción de las obstrucciones del conducto, como los postes, será más difícil, y hay más probabilidades de que el odontólogo pase por alto algo importante, como una caries recurrente oculta, una fractura o un conducto adicional. Para conservar la restauración se pueden adoptar dos abordajes: acceso a través de la corona, o extracción de la corona y sustitución cuando se haya completado el retratamiento.

En el caso de enfrentarse a diferentes restauraciones, es recomendable considerar el uso de una combinación de fresas para realizar el acceso. Por ejemplo, en el caso de una corona de metal-porcelana se utiliza una fresa de diamante redonda para cortar a través de la capa de porcelana. Una vez se ha encontrado la subestructura metálica, se puede utilizar una fresa de extremo cortante para cortar a través del metal y extraerlo de manera eficaz. Una consideración importante para el odontólogo es la posibilidad de fractura de la porcelana, que se puede producir durante la preparación o posiblemente en una fase posterior, una vez finalizado el tratamiento. Este daño es especialmente frecuente con las coronas de

porcelana. La porcelana es un vidrio, y el corte de la fresa a través de este material creará muchas microfracturas que, a su vez, pueden debilitar la estructura de la restauración, siendo más propensa a un fracaso futuro (Haselton *et al.*, 2000).

Durante el acceso a través de porcelana se recomienda el uso de piedras de diamante bajo abundante refrigeración para reducir al mínimo la producción de microfracturas (Sutherland JK *et al.*, 1989). Si se decide extraer la corona para su reutilización, se aumenta la visibilidad, lo que permite remover más fácilmente las obstrucciones del conducto y reduce la posibilidad de errores del operador; sin embargo, la colocación del clamp y el aislamiento del diente pueden ser más problemáticos. Además, a pesar de las diversas técnicas e instrumentos de que se dispone para extraer una restauración previa, la técnica sigue siendo impredecible y con frecuencia también puede producir daños en la restauración o imposibilitar su retirada. Se debe decidir cuándo extraer la corona. Si la corona no tiene ninguna utilidad, incluso de forma temporal, el odontólogo puede seguir el camino más fácil y simplemente extraerla. Si se quiere conservar la corona, se debe utilizar un procedimiento más conservador.

Dos factores que pueden influir en la decisión de extraer una corona o un puente son el material de la restauración y el material con el que están cementados. Los intentos de remoción conservadora son difíciles con las restauraciones tradicionales completamente metálicas. Esta situación aún es más difícil últimamente debido a la creciente popularidad de las restauraciones estéticas, principalmente debido a los diferentes tipos de restauraciones de porcelana o de metal-porcelana que se adhieren al diente. Estas restauraciones tienen menos probabilidades de soportar las tensiones de la extracción que las que están hechas completamente de metal, y son mucho más difíciles de extraer debido a las fuerzas adhesivas de los adhesivos de las restauraciones. Cada nueva generación de adhesivos es más fuerte que la anterior, lo que hace que su extracción sea cada vez más difícil a medida que avanza la odontología estética.

Después de haber realizado el acceso es muy frecuente encontrar un poste porque se utilizan a menudo en la restauración de diente endodonciados. El odontólogo puede encontrar muchos tipos diferentes de postes durante el retratamiento (fig.1). Éstos se

pueden clasificar en dos categorías: postes prefabricados y postes colados. Históricamente, los postes colados se utilizaban con más frecuencia que los postes prefabricados; sin embargo, en las últimas dos décadas los postes colados se han hecho mucho menos populares (Schwartz *et al.*, 2004). El principal motivo de este declive es la comodidad que supone colocar el poste prefabricado inmediatamente después de la preparación del espacio para el poste, en contraposición a la espera que supone el colado en un laboratorio. También hay menos probabilidades de que se produzca una contaminación entre citas, frecuente en casos de postes/muñones/coronas temporales necesarios para la fabricación de postes y muñones colados.

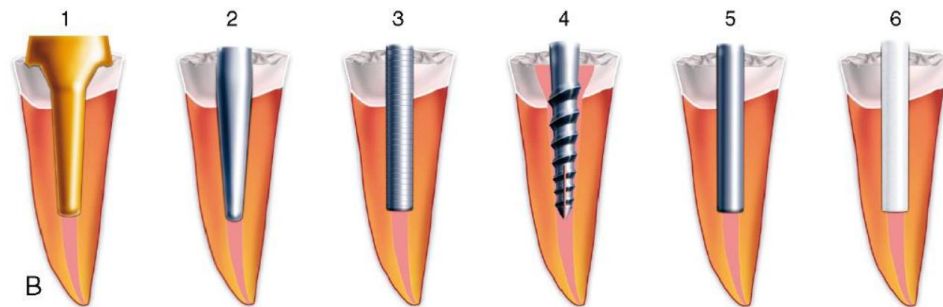


FIG.1: Representación esquemática de los tipos de postes. 1, colado; 2, troncocónico; 3, paralelo; 4, activo; 5, pasivo/metálico; 6, pasivo/ no metálico. (Diagramas por cortesía de DENTSPLY Tulsa Dental, Tulsa, OK. Citado de libro Cohen, Vias de la pulpa 10 edición 2010)

Los postes prefabricados se realizan en diversas formas, diseños y materiales. Las formas se pueden subclasificar en dos grupos: de lados paralelos o troncocónicos. El diseño de los postes también se puede subclasificar en los grupos activo (roscado), pasivo, estriado y de grabado ácido. También se han utilizado muchos materiales para fabricar los postes, como acero inoxidable, oro, titanio, cerámica, circonio y postes de resinas compuestas reforzadas con fibras.

Los postes colados, que se fabrican en un laboratorio, siempre estarán hechos de aleaciones de metales preciosos o no preciosos. Estos postes también están disponibles en diversas formas y diseños porque se fabrican a medida para cada una de las raíces en las que se colocan. Muchos de ellos tendrán cierto grado de conicidad, y otros estarán fundidos en una sola pieza con el muñón.

Además de la forma, el diseño y el material de los postes, otros dos factores muy importantes influirán de alguna forma en la capacidad del odontólogo para extraerlos. Estos factores son el material adhesivo utilizado para cementar el poste y la posición en la arcada del diente que precisa la extracción del mismo.

La principal consideración es si el poste se ha cementado con cemento tradicional (como fosfato de zinc) o con una resina compuesta y un adhesivo dentinario, y por otro lado, cuanto más anterior sea la posición del diente, en la arcada, menor será la interferencia de la oclusión del diente antagonista con la extracción del poste.

En los últimos años, las propiedades biomecánicas favorables de los postes de fibra los han hecho más populares que los postes metálicos para restaurar dientes tratados endodónticamente. Sin embargo, muchos dientes que necesitan nuevos tratamientos endodónticos ya han sido restaurados con postes metálicos, que solían usarse con más frecuencia que los postes de fibra (Dastgurdi, *et al.*, 2013).

Es importante destacar que, después de los procedimientos de desmontaje, estos conductos radiculares deben remodelarse, si es necesario, y potencialmente estos sistemas de conductos radiculares deben limpiarse y obturarse tridimensionalmente (Ruddle, 1997).

Dentro de los cementos tradicionales con los que se solían cementar, y aun hoy se cementan los postes metálicos, es el cemento de fosfato de zinc. El cemento fosfato de Zinc es el más antiguo dentro del uso clínico, sus componentes son: el polvo que es de óxido de zinc (ZnO) calcinado y pulverizado finamente y el líquido es el ácido ortofosfórico en solución acuosa. Una característica de este material es que no es un agente que se adhiere a tejido dentario, su acción cementante se debe a traba mecánica que produce entre el espacio tallado para el poste y el poste propiamente dicho. (Vega del Barrio, 1996). Son materiales utilizados para la cementación definitiva de restauraciones

y obturaciones temporales, mezclando un óxido en polvo con un líquido ácido” (Craig, O`Brian Powers, 1999).

En su composición, el polvo del cemento de fosfato de cinc está constituido fundamentalmente por un óxido de cinc al que se ha añadido óxido de magnesio y pigmentos. El líquido es una solución acuosa de ácido fosfórico tamponado con iones de aluminio y zinc para ralentizar la reacción de fraguado durante la mezcla.

El líquido ácido disuelve la superficie del polvo alcalino, dando lugar a una reacción exotérmica (Craig *et al.*, 1999).

Debe mezclarse de manera amplia en una loseta fría, seca, gruesa, limpia y lisa, para controlar el calor producido durante la reacción.

Bobotis *et al.* (1989) evaluaron cuantitativamente, por intermedio de un método de medición de filtración bajo presión de fluidos, su propiedad de sellado en cavidades de acceso endodóntico. Los resultados indicaron que el cemento de fosfato fue el menos efectivo en prevenir la microfiltración comparado con otros cementos como el ionómero vítreo o los cementos resinosos.. Por medio de microscopio electrónico de barrido, observaron cómo las fuerzas masticatorias afectan la rigidez del cemento, ya que se ha demostrado que la zona más frágil para provocar una fractura es la zona central de este.

Entre las propiedades más importantes del cemento óxido de cinc cabe destacar la viscosidad y el tiempo de fraguado, las propiedades mecánicas, el espesor de la película, la solubilidad y la acidez del cemento fraguado

Después de realizar el acceso coronal y visualizar el poste a extraer, el odontólogo se enfrenta a la elección de la técnica de remoción. Se han desarrollado muchas técnicas cuyo único objetivo es la extracción del poste. Independientemente de la técnica de elección se debe seguir una regla sencilla pero muy importante: no sólo es importante lo que se extrae, sino también la estructura dental remanente. Esta regla se aplica a la extracción de todas las obstrucciones del interior del conducto. El motivo de esta regla es garantizar que se pueda restaurar el diente tras la remoción del poste, de manera predecible con un buen pronóstico a largo plazo. Por ejemplo, tiene poco sentido extraer con éxito un poste y dejar

detrás una raíz del grosor de una cáscara de huevo que es propensa a fracturarse (Cohen *et al.*, 2010).

El primer paso en la extracción de un poste es visualizarlo adecuadamente mediante la remoción de todos los materiales de restauración adyacentes. Cuando queda una cantidad mínima de material de restauración, se debe utilizar puntas de ultrasonidos de bajo tamaño para reducir al máximo el riesgo de remoción innecesaria de estructura dentaria y de adelgazamiento del poste. Cuanto más estructura de poste quede, más opciones de extracción habrá, y cuanto más estructura dentaria quede, más opciones de restauración habrá. En este momento es demasiado arriesgado utilizar una fresa a alta velocidad. Cuando el muñón está fundido en una sola pieza con el poste, se puede utilizar una fresa de turbina para crear una forma que pueda facilitar su extracción (Fig. 2). Después de haber aislado bien y liberado el poste de todos los materiales de la restauración, el odontólogo puede iniciar el proceso de remoción (Cohen, 2010).

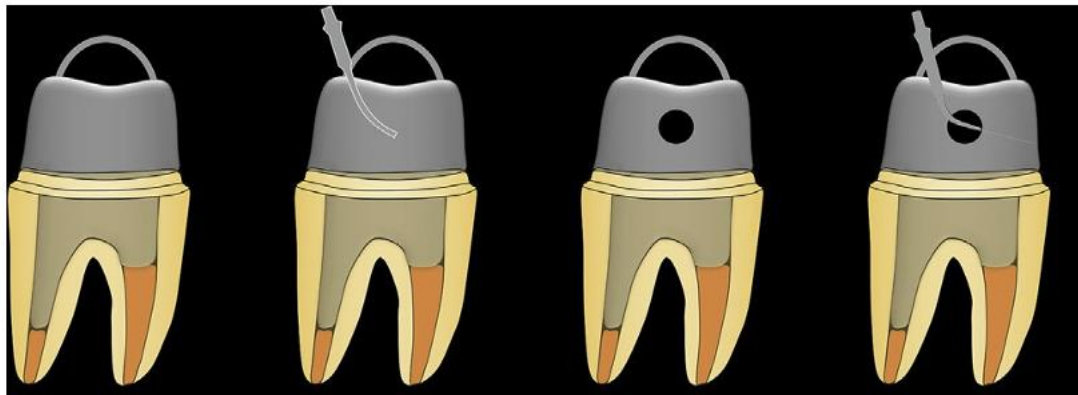


Fig.2: Perno muñón metálico fundido en una sola pieza y luego con perforación realizada en el muñón para facilitar la utilización del ultrasonido (Imagen extraída del artículo Evaluación de una cavidad para optimizar la eficiencia ultrasónica para retirar postes intraradiculares de Izabela Araujo Aguiar, 2017)

La extracción de un poste prefabricado o fundido se puede lograr mediante el uso de una variedad de técnicas. Instrumentos mecánicos como extractores especialmente diseñados y los dispositivos ultrasónicos son los métodos más utilizados para retirar los postes

cementados . La técnica ultrasónica es la más segura y común, porque puede reducir significativamente la retención de muchos postes preservando la estructura radicular (Ruddle, 2004).

Las unidades ultrasónicas son magnetostrictivas o piezoeléctricas. El primero convierte la energía magnética en energía mecánica, lo que se asocia con una reducción de la energía ultrasónica y un aumento de la generación de calor. Por otro lado, las unidades piezoeléctricas convierten la energía eléctrica en energía mecánica. Este tipo de unidad se asocia con una pequeña cantidad de pérdida de energía, una frecuencia más constante y una menor generación de calor (Garrido, 2004).

La tecnología piezoeléctrica junto con los instrumentos ultrasónicos proporciona importantes ventajas a la hora de realizar procedimientos de refinamiento del acceso. Ventajosamente, los instrumentos ultrasónicos de perfil pequeño permiten una visión continua y mejorada del campo de operación .Por el contrario, con una fresa giratoria en una pieza de mano dental a menudo es difícil de ver porque incluso un cabezal de tamaño pequeño a menudo bloquea la línea de visión. Estratégicamente, los instrumentos ultrasónicos de acero inoxidable, angulados, lados paralelos y recubiertos abrasivamente mejoran el acceso, la visión y la precisión de corte al desgastar progresivamente diversos materiales. En general, los instrumentos ultrasónicos se utilizan con la configuración de potencia más baja que permitirá realizar de manera eficiente la tarea clínica. Los instrumentos ultrasónicos más delgados y con lados más paralelos están diseñados para funcionar en espacios más pequeños, como entre un poste y una pared axial. Si el espacio es aún más restrictivo dentro del campo operatorio, entonces se puede seleccionar un instrumento ultrasónico de titanio del tamaño apropiado y generalmente se usa con una intensidad más baja. Estos instrumentos proporcionan al odontólogo diámetros más delgados y longitudes más largas en comparación con los instrumentos ultrasónicos de acero inoxidable con o sin revestimiento abrasivo (Ruddle, 2014).

Los instrumentos ultrasónicos se utilizan mejor con un ligero movimiento de corte de cepillado y en el borde periférico de un núcleo seccionado para desgastar o romper materiales como cemento, composite o amalgama. La eliminación de estos materiales de

la cámara pulpar sirve para socavar la retención de un poste. Para optimizar la visión, prácticamente todos los procedimientos ultrasónicos no quirúrgicos se realizan en seco. Cuando un instrumento ultrasónico con revestimiento abrasivo entra en contacto, desgasta la dentina o un material de restauración, el subproducto de este trabajo es el polvo. El asistente debe dirigir y controlar una corriente continua de aire hacia el campo. Esta acción clínica sirve para desalojar desechos y, lo que es más importante, permite al médico mantener contacto visual en todo momento con la punta del instrumento.

La salida de agua en instrumentos ultrasónicos no quirúrgicos está contraindicada por cuatro razones importantes: (a) el agua que fluye a través de un instrumento ultrasónico amortigua el movimiento y disminuye el rendimiento de la punta; (b) los instrumentos ultrasónicos de pequeño diámetro se debilitan y están más predispuestos a costosas roturas cuando se mecanizan para flujo de agua interno; (c) existe un efecto de aerosol indeseable independientemente de dónde esté colocado el puerto de agua en un instrumento ultrasónico; (d) y lo más importante, el agua en combinación con el polvo dentinario crea barrillo, pérdida de visión y, por lo tanto, aumenta el potencial de resultados iatrogénicos. En resumen, la experiencia clínica respalda que la gran mayoría de todos los procedimientos ultrasónicos no quirúrgicos se pueden realizar en seco con la configuración de potencia más baja que permita realizar la tarea clínica de forma segura., (Ruddle, 2014).

En el mercado hay muchos instrumentos y equipos que se pueden utilizar para extraer los postes; sin embargo, antes de utilizar uno de ellos se debe reducir la retención del poste. Habitualmente, el odontólogo puede seguir utilizando la misma punta de ultrasonidos de tamaño medio que se utilizó para llegar hasta este punto. La aplicación de este instrumento en la interfase entre el poste y el elemento dentario (la línea del cemento) y el movimiento circular constante del mismo alrededor del poste, alterarán la estructura del cemento a lo largo de la interfase entre el poste y la pared del conducto, y reducirán la retención del poste, facilitando su extracción (Berbert, *et al.*, 1995) aunque los efectos de la liberación mediante ultrasonidos pueden ser mínimos en la reducción de la retención de postes de titanio largos, de diámetro grande y bien encajados (Bergeron, *et al.*, 2001). Se debe evitar

ejercer excesiva presión con la punta de ultrasonidos contra el poste porque esto amortiguará la onda ultrasónica y reducirá la eficacia de esta técnica. La remoción de una pequeña cantidad de la dentina que rodea al tercio coronal del poste no es crítica en este momento porque esto facilitará la reducción de la retención del poste sin debilitar de manera indebida la raíz. Sin embargo, si la raíz es delgada y el espacio entre la línea del cemento y la superficie del conducto está restringido, el tamaño de la punta que se puede utilizar debe ser pequeño. Lamentablemente, las puntas de menor tamaño no sólo son menos eficaces para la extracción de los postes, sino que también son más propensas a la fractura. En este punto se deben utilizar los ultrasonidos en seco porque el agua limitará la visibilidad y facilitará la acumulación excesiva de desechos. Sin embargo, como esta técnica puede generar calor, se debe retirar la punta de ultrasonidos cada 10-15s para permitir la utilización de una jeringa de aire/agua no sólo para limpiar desechos de la zona sino también para reducir la temperatura generada, ya que podría lesionar los tejidos perirradiculares. De esta forma, el uso de los ultrasonidos no sólo es útil para reducir la retención del poste, sino que puede ser el único elemento necesario para la remoción de este. Muchas veces, después de la utilización sensata de los ultrasonidos el poste se aflojará y se separará de la preparación, finalizando la extracción de este, Además, si no se puede realizar la extracción del poste de esta manera, la exposición del tercio coronal del poste será muy útil para contribuir a la utilización predecible de otras técnicas. Muchos de los instrumentos que se van a utilizar exigen el uso de un trépano para modelar el extremo coronal del poste y la exposición mediante ultrasonidos facilitará este proceso. Si la reducción de la retención no permite extraer el poste se necesita algún tipo de instrumental mecánico extraerlo de su preparación. En la actualidad se dispone de muchos dispositivos para la extracción, con grados variables de eficacia.

Independientemente del tipo de poste y de la técnica de extracción que se utilice, tras haber extraído el poste el paso final es asegurarse de que no queda nada del cemento en el espacio del conducto radicular. Este paso se puede realizar fácilmente visualizando el cemento utilizando magnificación e iluminación, y empleando después una punta de ultrasonidos recta para exponer la obturación del conducto.

Sin embargo, si los procedimientos ultrasónicos se realizan a niveles de energía más altos, durante períodos de tiempo más largos y contra objetos conductores más grandes, como un poste metálico, entonces es de vital importancia que el asistente dental use una jeringa triple con un rocío de agua intermitente para reducir la acumulación y transferencia de calor. Afortunadamente, el calor no se conduce bien a través de la dentina y se disipa rápidamente debido al contenido de humedad en el aparato de fijación (Satterthwaite 2003).

En cuanto al ultrasonido aplicado en los postes hay una diferencia significativa en el tiempo de desalojamiento entre diferentes cementos. Los cementos clásicos como el fosfato de zinc generalmente se pueden eliminar; sin embargo, los postes adheridos al espacio del conducto radicular con materiales como las resinas compuestas o los ionómeros de vidrio son a menudo más difíciles de eliminar (Schwartz RS, 2004).

El fosfato de zinc fue el cemento más vulnerable a los ultrasonidos, seguido del ionómero de vidrio. Este hallazgo es consistente con otros estudios que demostraron que el fosfato de zinc es el cemento que tiene menor retención y una mayor susceptibilidad a las vibraciones del ultrasonidos (Brito *et al.*, 2009).

Cuando un poste se somete a vibración ultrasónica, se produce una combinación de fuerzas de compresión oblicuas y transversales que se transfieren a la capa de cemento (Buoncristiani *et al.*, 1994). Las propiedades mecánicas de cada cemento determinan cómo este reacciona a la vibración. El cemento de fosfato de zinc es altamente soluble en agua y altamente susceptible a microfractura, especialmente en áreas marginales (Li; White, 1999). Entonces la vibración ultrasónica produce rápidamente microfracturas en el cemento y el agua penetra fácilmente a través del cemento. Como el cementos fosfato de zinc, el ionómero de vidrio es un cemento quebradizo con alta solubilidad especialmente en el contacto temprano con el agua (Shen, 2003). Sin embargo, en las pruebas de fatiga, el cemento de ionómero de vidrio es superior al cemento de fosfato de zinc. Además, el cemento de ionómero de vidrio tiene la capacidad de adherirse no sólo a la estructura dental sino también a la superficie del metal. Esta fuerza de unión es particularmente alta

para algunos metales como el titanio, por lo tanto, el cemento de ionómero vidrio puede resistir la vibración durante un período de tiempo más largo.

Por otro lado, además de los factores ya nombrados, otros factores importantes que influyen en la extracción del poste son el espacio interoclusal disponible, la restauración existente y si la cara más coronal del poste es supra o subcrestal (Fig. 3). En general, la extracción de postes se vuelve más desafiante al pasar de los dientes anteriores a los posteriores. La dificultad para retirar un poste aumenta sustancialmente en elementos multirradiculares que contienen múltiples postes unidos coronalmente con una o múltiples chavetas entrelazadas. (Clifford, 2014). Por todo lo antes mencionado, al evaluar un diente para la extracción de un perno, el odontólogo debe sopesar el riesgo versus el beneficio antes de proceder con este procedimiento. Una raíz puede debilitarse estructuralmente, perforarse o fracturarse durante cualquier fase del tratamiento, desde el desmontaje radicular hasta los procedimientos posteriores de conformación y obturación. En algunos casos, puede ser aconsejable considerar un abordaje quirúrgico para resolver un fracaso endodóntico. Sin embargo, la cirugía no debe realizarse de manera apresurada debido a la falta de capacitación en las mejores técnicas actualmente desarrolladas que se utilizan para la extracción de postes. (Clifford, 2014).

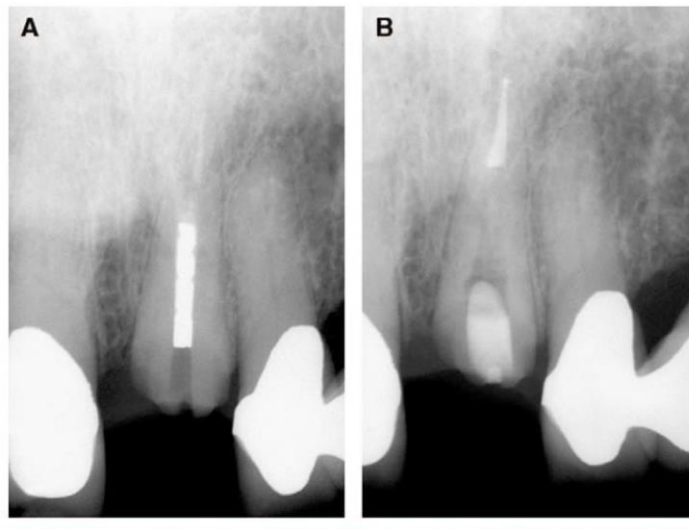


FIG 3(A) Una película preoperatoria de un incisivo central superior muestra un poste roto subcrestalmente y sirve para enfatizar la importancia de la planificación del tratamiento. (B) La película posterior al tratamiento muestra la extracción, el retratamiento y el espacio del poste antes del alargamiento de la corona y el ratramiento restaurador.(Imágenes tomadas de Clifford J. Ruddle, DDS Journal of Endodontics, Vol. 30, No 12, Diciembre 2004RETRATAMIENTO NO QUIRÚRGICO)

Este trabajo final integrador tiene como objetivo analizar el uso de ultrasonido para la remoción de postes colados del conducto radicular en elementos dentarios que necesitan un retratamiento endodóntico no quirúrgico

CASO CLÍNICO

Paciente de sexo femenino de 33 años de edad asistió a la consulta odontológica el día 23 de junio del 2022 a la Carrera de Especialidad en Endodoncia de la Universidad Nacional de Cuyo. La paciente se presentó con derivación para realizar retratamiento de elementos 11 y 21. El retratamiento de elemento 21 ya se había realizado con anterioridad.

Se procedió a realizar la historia clínica. Durante la anamnesis, no refirió datos de enfermedades sistémicas de relevancia. Cuando se consultó sobre su historia dental, comentó haber presentado fístulas durante un periodo de aproximadamente 3 años, las cuales aparecían, supuraban y luego desaparecían, en el sector antero superior.

Al momento de revisar a la paciente no presentaba fístulas activas. A la percusión de elemento 11, refirió sentir un leve dolor.

Durante el examen radiográfico se observó que el elemento 11 presentaba un poste y corona, de apariencia metálica (dato que luego la paciente confirmó al ser consultada y confirmamos al retirar la corona), con una obturación endodóntica en apariencia deficiente (sin compactación, ni longitud adecuada) y lesión radiolúcida en el ápice radicular (**Fig. 4**).

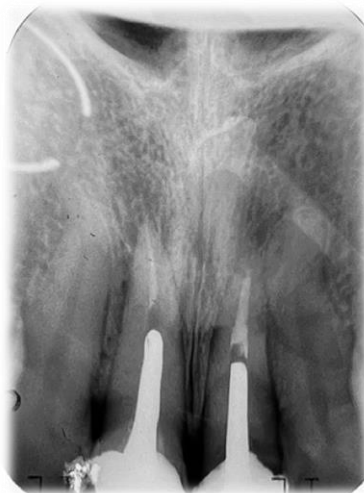

Fig. 4. Radiografía preoperatoria.
Se observan elementos 11 y 21

Se decidió realizar un retratamiento endodóntico no quirúrgico, para que luego la paciente pueda realizarse la rehabilitación correspondiente con un nuevo perno y corona. Se explicó a la paciente el tratamiento que se iba a realizar y firmo el consentimiento informado.

El primer paso a realizar fue el desmontaje de la corona que presentaba el elemento. Se procedió a aplicar una punta de ultrasonido entre la corona y el margen gingival de la encía para romper la unión del cemento entre la corona y el muñón, como no se desalojó se cortó la misma por palatino para no arruinar la estética de la corona y permitir reutilizarla al finalizar el retratamiento como corona provisoria. Se utilizó una piedra para desgastar la porcelana superficial y luego una fresa traspmetal para cortar el casquete metálico. Una vez realizada el corto en forma vertical desde gingival a incisal se introdujo con un elevador recto se extrajo la corona.

El próximo paso fue, asilar el elemento dentario para remover el poste del conducto radicular, como fue imposible colocar un clamp en el elemento 11, se procedió a realizar un aislamiento más amplio, donde de incluyeron los elementos 12, 11, 21 y 22 (Fig. 5).

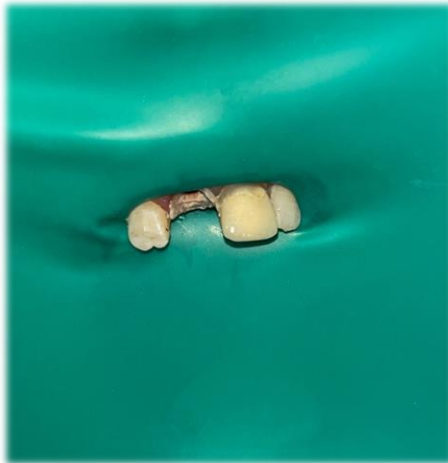

Fig. 5. Imagen del aislamiento absoluto realizado en el sector anterosuperior, incluyendo elementos 12, 11, 21 y 22. Elemento 11 con poste ya retirado.

Luego se eliminaron todos los restos de cemento de la interfase del poste y el elemento dentario con ultrasonido (UDS-B CON LED Cavitador Ultrasónico Woodpecker) **(Fig. 6)**



Fig. 6. Imagen de UDS-B CON LED Cavitador Ultrasónico Woodpecker.

Luego con una fresa traspunta e irrigación, se realizó una perforación en el muñón del poste y se utilizó el ultrasonido UDS-B CON LED Cavitador Ultrasónico Woodpecker con un inserto de periodoncia con alta potencia, de forma intermitente para no producir demasiado calor y dañar el periodonto del elemento dentario. Mientras se realizaba este paso, un asiste irrigaba la zona donde se colocaba el ultrasonido para disminuir la temperatura generada.

Finalmente con esta maniobra se logró desalojar el poste del conducto **(Fig. 7)**



Fig. 7. Imagen del poste desaloja del conducto con la perforación realizada en la zona del muñón

Habiendo desalojado el poste, se prosiguió a realizar el retratamiento del conducto. El primero paso fue permeabilizar el conducto con una lima lisa K .10 manual (Dentsply Maillefer®, Ballaigues, Switzerland) a través de la gutapercha, la cual no se encontraba correctamente compactada y se determinó la longitud de trabajo de manera electrónica con localizador apical (Woodpecker 3 Gold, China) Luego con una lima Hemstrom 25 (Dentsply Maillefer®, Ballaigues, Switzerland), se removió la gutapercha del conducto. Se realizó irrigación con hipoclorito de sodio al 2,5% y se activó la misma con ultrasonido UDS-B CON LED Cavitador Ultrasónico Woodpecker, con un inserto E4 inserto E 4 (esto lo revisamos, y hay que poner marca).

Cuando tomas la longitud de trabajo?

Una vez que se comprobó que no quedaban restos de gutapercha en las paredes del conducto Se realizó la adaptación del cono principal, número 30 taper 0,4 (Meta- Biomed, Korea), la cual se verificó a través de una conometría, radiografía realizada con placa (Carestream Ultra-speed D®) (**Fig. 8**).

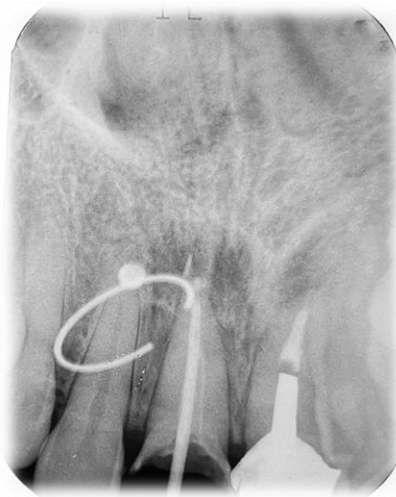

Fig. 8. Imagen radiográfica del elemento 11 donde se realizó la conductometría

Se realizó una irrigación final con hipoclorito de sodio al 2,5% y se secó con conos de papel (Adsorbent paper point, Meta Biomed).

La obturación se realizó con cemento resino ADSEAL (Cemento Endodóntico A Base De Resina Adseal Meta Biomed- Corea) y técnica de condensación lateral. Se desobtuvo el tercio coronal y medio para cementar de manera provisoria el perno y corona que fueron anteriormente removidos (**Fig. 9**).

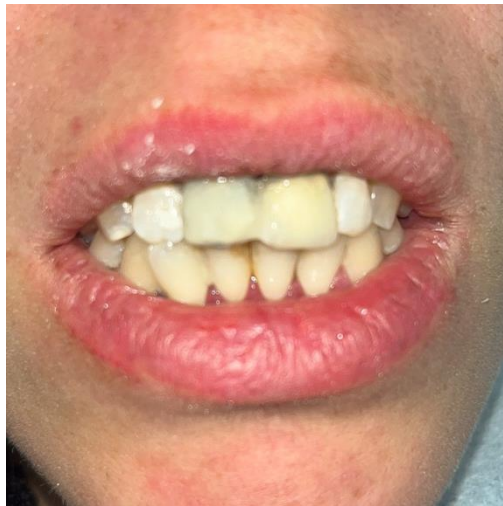

Fig. 9: Imagen clínica de la paciente con su corona nuevamente cementada para devolver estética y función durante el periodo que se demorara en realizar la nueva rehabilitación

Se realizo una radiografía final para corroborar el estado de la obturación y la ubicación del poste (**Fig.10**)

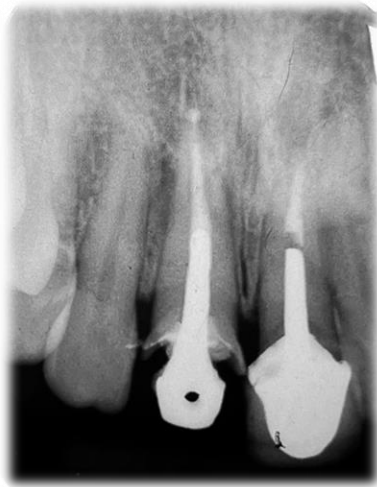

Fig. 10. Imagen radiográfica del elemento 11 donde se puede ver el retratamiento finalizado con la re-cementación del poste

En la radiografía pudo comprobarse que la obturación quedo a longitud adecuada y que además hay una discreta extravasación de cemento a través del foramen.

El poste fue re-cementado con ionómero vitreo (Ketac Molar Easy mix 3M- Alemania)

Se le indico y se le explico a la paciente la importancia de la realización de un nuevo poste y corona para lograr un correcto sellado del conducto y recuperar función y estética correctas.

DISCUSIÓN

El presente trabajo de investigación se basa en la búsqueda bibliográfica en las siguientes bases de información: AAE (American association of endodontics)-JOE (Journal of endodontics), Medline, SciELO (scientific electronic library online) y biblioteca Cochrane. La estrategia de la búsqueda bibliográfica se basó en parámetros tales como ultrasonido, retratamientos de conducto, obstrucción intracanal y anclaje intracanal. Esta recopilación se llevó a cabo entre junio y octubre de 2023. De un total de 15 artículos se seleccionaron 8 para la confección del trabajo.

Los pacientes con pernos metálicos que requieren retratamiento endodóntico son comunes en la práctica clínica diaria, aunque el uso de pernos no metálicos presentan más indicaciones en la actualidad. Algunos factores que influyen en la extracción de los postes son la longitud, el diámetro, la forma y la aleación del metal (Garrid *et al.*, 2009). Araujo *et al.* (2017) estandarizado estas características en un estudio realizado. La aleación de cobre y aluminio utilizada en el estudio se ve significativamente afectada por la vibración ultrasónica debido al alto módulo de elasticidad.

Se utilizó cemento de fosfato de zinc por ser un material friable; susceptible a la vibración ultrasónica, que fragmenta el cemento; causa falla cohesiva y, al enfriarse, afecta la solubilidad del cemento (Garrid *et al.*, 2004).

Otro factor que influye en la retirada de postes es el tipo de máquina de ultrasonido. La máquina de ultrasonido piezoeléctrica que convierte la energía eléctrica en energía mecánica sin pérdida de energía es más eficiente (Brito *et al.*, 2009). Se aplicó vibración ultrasónica durante 1 minuto a máxima potencia bajo enfriamiento. Este período de tiempo ha sido descrito en estudios previos como efectivo para reducir la fuerza de tracción y prevenir el aumento de temperatura en la superficie de la raíz (Braga *et al.*, 2012). El método de aplicación de ultrasonido se aplicó en movimientos alternos en dirección mesiodistal e incisivo-cervical durante los cuales la punta del ultrasonido se aplicó en movimiento dinámico y cada superficie de la cavidad se expuso al ultrasonido durante 15 segundos para permitir la fragmentación del cemento en todas las paredes internas del canal. Este procedimiento presenta menor fuerza de tracción sobre los postes de metal

fundido (Garrido *et al.*, 2009). La selección de la punta ultrasónica fue la ST 020 porque es alargada y cónica y permite la vibración ultrasónica dentro de la cavidad mientras se adapta al diámetro de la cavidad.

Garrido *et al.*, (2009) encontraron que la reducción de masa (diámetro y altura) del núcleo permite una disipación más efectiva de las ondas ultrasónicas. Siguiendo este principio, realizaron una cavidad de 1,5 mm de diámetro y 5 mm de profundidad en el centro entre las superficies cervicoincisoral y mesiodistal en la porción coronal del poste, lo que permitió que la punta ultrasónica estuviera más cerca del área cervical, proporcionando una vibración más profunda y facilitar el acceso al agente de cementación.

La vibración mecánica del instrumento giratorio (turbina) durante la fabricación de la cavidad redujo la fuerza de tracción ($x = 244,007$ N). El grupo de cavidades mostró una diferencia estadística con respecto al grupo control, lo que indica que este procedimiento es una opción factible para la extracción de postes porque el impacto mecánico de la turbina probablemente contribuyó a la fragmentación parcial del cemento de fosfato de zinc, tal y como se realizó en este caso clínico presentado.

La menor fuerza de tracción requerida para retirar el poste se encontró en el grupo con cavidad y aplicación de vibración ultrasónica en la cavidad ($x = 237,698$ N), la cual fue estadísticamente diferente al grupo de control. La cavidad combinada con la acción del rango de vibración ultrasónica aumentó la fragmentación del cemento.

La perforación de una ranura sin seccionar el núcleo, como proponen Souza *et al.* (2015), requiere extrema precaución porque está cerca del piso de la cámara pulpar y también puede ocurrir una división insatisfactoria en la entrada del conducto radicular, lo que requiere la intervención del profesional. Adoptar protocolos de extracción de postes fracturados intrarradiculares porque se debe tener en cuenta la inclinación del diente al perforar el paso en el núcleo. Así, la perforación de la cavidad tiene la ventaja de estar más alejada del suelo de la cámara pulpar, minimizando el riesgo de seccionamiento indebido del núcleo, y puede realizarse en diferentes direcciones, lo que lo convierte en un procedimiento sencillo, seguro y práctico para eliminación de postes metálicos de dientes multirradiculares.

Las limitaciones del estudio están relacionadas con las pequeñas diferencias en el tamaño de la cámara pulpar de las muestras, lo que podría aumentar la retención de postes intrarradiculares y provocar posibles variaciones durante el proceso de colado.

Los resultados obtenidos en el estudio confirman que la vibración ultrasónica en la cavidad reduce la fuerza de tracción necesaria para retirar los postes intrarradiculares cementados con fosfato de zinc, el tiempo operatorio y la fatiga profesional. Se deben realizar más estudios para evaluar la efectividad del protocolo de extracción de pernos intrarradiculares cementados con diferentes agentes cementantes.

Por otro lado Braga *et al.* (2012) determinaron en el estudio que realizaron que a pesar de la gran cantidad de protocolos de laboratorio descritos en la literatura (Braga *et al.*, 2005) no se ha determinado la condición más adecuada para ejecutar la vibración ultrasónica para la extracción predecible de postes intrarradiculares. Compararon el efecto de las variaciones en la aplicación de vibración ultrasónica sobre la retención de postes colados en el conducto radicular. Observaron una mejora en el rendimiento del ultrasonido cuando la punta se colocó en la extremidad cervical del núcleo, cerca de la línea de cementación. Por tanto, se rechazó la hipótesis nula.

La potencia y la frecuencia de las ondas ultrasónicas generadas por el dispositivo determinan las características físicas de las vibraciones. Los dispositivos piezoeléctricos generan ondas mecánicas con estabilidad de alta frecuencia que transmiten un calor residual mínimo a las estructuras dentales bajo refrigeración por agua

(Lipski *et al.*, 2010). Durante mucho tiempo, Enac-Osada, el ultrasonido piezoeléctrico fabricado en Japón, ha sido el aparato más utilizado para la eliminación de postes.

Experimentos anteriores que evaluaron la extracción de postes con una unidad Enac utilizada una de las siguientes metodologías: registro del tiempo durante los procedimientos de eliminación y prueba de tracción después de vibración ultrasónica (Braga *et al.*, 2005)

La comparación de los resultados de los grupos de ultrasonido y el grupo de control (sin vibración ultrasónica) en el estudio confirmó la eficacia de Enac para reducir la carga

necesaria para retirar los postes de yeso intrarradiculares, como se informó en otros estudios (Garrido *et al.*, 2009).

Varios estudios han informado que el tipo de agente cementante puede influir en la eficiencia ultrasónica para la eliminación de postes (Soares *et al.*, 2009). En este estudio se utilizó cemento de fosfato de zinc porque es el principal material utilizado para cementar postes y muñones colados con un desempeño satisfactorio. Cuando se utiliza una unidad ultrasónica para retirar el poste, el poste transfiere la vibración a la línea de cemento. Por lo tanto, se espera que la vibración cause la fractura del cemento y facilite el procedimiento de extracción del poste. En el estudio, la punta ultrasónica del dispositivo se aplicó sucesivamente durante 15 s sobre las superficies bucal, mesial, lingual y distal de los núcleos. Esa vibración alterna aumenta la fragmentación del cemento de fosfato de zinc, favoreciendo así el desprendimiento de los postes intrarradiculares (Silva *et al.*, 2014).

Se ha postulado que la aplicación de la punta de ultrasonido en la superficie incisal maximiza la energía transferida al poste (Brito *et al.*, 2009). Sin embargo, la porción cervical del núcleo fue el sitio más eficaz para la aplicación de vibración ultrasónica en el estudio realizado. Una explicación razonable para este resultado es que la propagación de la energía ultrasónica hacia un material atenuante disminuye con la distancia. Esto se debe a la conversión de la onda ultrasónica en calor o al cambio de su dirección, caracterizando mecanismos de absorción y dispersión, respectivamente (O' Brien 2007). Por lo tanto la mayor parte de la vibración ultrasónica aplicada a la extremidad cervical del núcleo posiblemente se transfirió al poste, afectando así la integridad del agente cementante y las trabas micromecánicas cohesivas/adhesivas entre las paredes del poste/cemento/canal radicular. Cuando el ultrasonido se aplicó en las proximidades de la zona incisal del núcleo, posiblemente ocurrió una mayor pérdida de transferencia de energía ultrasónica. De esta manera, se redujo la rotura del cemento, exigiendo mayor carga para retirar los postes intrarradiculares. Se necesitan más investigaciones destinadas a evaluar otros sistemas de postes, profundidades de postes y tipos de cementos para confirmar los hallazgos del estudio.

En conclusión, este estudio *in vitro* demostró que la aplicación de vibración ultrasónica en la zona cervical del core era el procedimiento más eficaz para la extracción del poste colado.

En el estudio realizado por Dastgurdi *et al.* (2013) se determinó que entre las diferentes técnicas que se han introducido para retirar un poste, la vibración ultrasónica se considera el método más seguro (Garrido *et al.*, 2004). Como expone este autor, se decidió utilizar en el presente caso clínico, vibración ultrasónica, por considerarlo un método seguro y eficaz. Sin embargo, esta técnica puede llevar bastante tiempo (Lindemann *et al.*, 2009). Debido a que la retención de los pernos cementados depende principalmente de la longitud del perno y del tipo de agente de fijación, en el estudio que realizaron evaluaron cómo estos dos factores podrían afectar el tiempo para retirar un perno.

Con sólo unas pocas excepciones, casi todos los estudios previos que evaluaron el efecto de la vibración en la retención de postes utilizaron postes de 8 a 10 mm de longitud. Se puede esperar una menor retención cuando se utiliza un poste más corto (Borer *et al.*, 2007). Para compensar esta falta de retención, se han utilizado cementos más retentivos. recomendado para uso con postes más cortos. Según los resultados del estudio, para postes de una misma mostraron diferencia significativa en el tiempo de desalojamiento entre diferentes cementos. El fosfato de zinc fue el cemento más vulnerable a los ultrasonido, seguido de ionómero de vidrio. Ese hallazgo es consistente con otros estudios que demostraron que el fosfato de zinc tiene menor retención y una mayor susceptibilidad a los ultrasonidos. Tal como se puede comprobar en este trabajo integrador final, donde se comprobó que el poste cementado con cemento de fosfato e zinc puede ser desalojado del conducto con la aplicación de ultrasonido.

Cuando un poste se somete a vibración ultrasónica, se produce una combinación de fuerzas de compresión, oblicuas y transversales se transfieren a la capa de cemento. Las propiedades mecánicas de cada cemento determinan cómo el cemento reacciona a la vibración. El cemento de fosfato de zinc es altamente soluble en agua y altamente susceptible a microfractura, especialmente en áreas marginales (Lee 1999).

La vibración ultrasónica produce rápidamente microfracturas en el cemento y el agua penetra fácilmente a través del cemento.

La retención de los cementos puede verse afectada por el espesor del cemento, especialmente el cemento de fosfato de zinc. Debido a que el cemento de fosfato de zinc es más frágil y menos susceptible a la deformación elástica que los cementos de ionómero de vidrio y resina (Shen *et al.*, 2003). El cemento de fosfato de zinc tiene una mayor probabilidad de propagación de grietas. Además, se producen más defectos internos en un cemento de mayor espesor. Por lo tanto, aunque las diferencias en el espesor de la película delgada entre el fosfato de zinc y otros cementos pueden no ser obvias, el mayor espesor del cemento de fosfato de zinc podría conducir a una susceptibilidad significativamente mayor a la propagación de grietas inducida por vibraciones.

Según los resultados de Dastgurdimet *al.* (2013), el tiempo necesario para retirar un poste aumentó cuando la longitud del poste aumentó de 5 a 7 mm; sin embargo, las diferencias en el tiempo de extracción entre longitudes de 7 y 9 mm no fueron significativas. La diferencia entre diferentes longitudes de postes podría deberse a diferencias en la capacidad de los postes para adaptarse a las paredes del canal. Debido a que las preparaciones del conducto radicular son cónicas, a medida que un poste lateral paralelo se extiende más apicalmente, aumenta la adaptación del poste a las paredes del canal dentinario. Además, aunque existe una relación entre la duración del puesto y la retención, esta relación no es necesariamente lineal (Rosenstiel, 2001). Además observaron que los postes cementados con cemento de fosfato de zinc se desalojaban en menos de 2 minutos, tal y como ocurrió en el caso clínico realizado en este 'TIF'. Pocos otros estudios informaron resultados comparables. Por el contrario, otros estudios informaron tiempos de extracción de 6 y 7,7 minutos para postes con longitudes de 4 y 7 mm, respectivamente (Buoncristiani *et al.*, 1997).

Además, ninguno de los estudios que midieron la retención de los postes después de la vibración ultrasónica informó que los postes se desalojaron en menos de 2 Minutos. Hay muchas explicaciones posibles para las discrepancias entre varios estudios.

En la mayoría de los estudios, la punta ultrasónica se colocó en un lugar particular (p. ej., 2 mm por encima de la superficie coronal o en la interfaz diente-poste. Sin embargo, se observó que el nivel máximo de eficiencia del ultrasonido se lograba al ir cambiando periódicamente la posición de la punta ultrasónica como mencionaron anteriormente algunos autores (Dixon *et al.*, 2002). Observamos que el nivel de sonido era más agudo al comienzo de la aplicación del ultrasonido y luego se volvió progresivamente más apagado a medida que los postes se aflojaban, lo mismo se observó en este caso clínico.

La mejor adaptación de los postes fundidos en comparación con los postes prefabricados (Aleisa, 2011), así como la existencia de un núcleo en estos postes, puede aumentar la resistencia de los postes fundidos a las vibraciones (Rosenstiel, 2001). Una reducción en el diámetro o la altura del núcleo puede reducir significativamente la retención de los postes colados al exponer la línea de cemento y reducir el área de contacto entre el núcleo y la dentina (Rosenstiel, 2001).

En resumen, aunque el uso de vibración ultrasónica parece ser una técnica adecuada para retirar pernos cementados con cemento de fosfato de zinc o de ionómero de vidrio, no es un método práctico para los casos cementados con cementos de resina.

CONCLUSIÓN

En los últimos años se observa una creciente elección de los pacientes en general por mantener su elemento dentario con la realización de tratamiento de conducto como alternativa a la extracción, por lo tanto, el retratamiento no quirúrgico es una práctica que se realiza frecuentemente en el consultorio dental. El ultrasonido es un dispositivo que cuenta con múltiples ventajas en la odontología general y en particular en endodoncia. En este trabajo integrador final se abordó específicamente, la eficacia que presenta el ultrasonido a la hora de remover postes colados del interior de los conductos, los cuales son cementados con cemento de fosfato de zinc. Este produce una fractura en la integridad del cemento, facilitando de esta manera la remoción del poste.

Por lo antes mencionado considero que el ultrasonido debería ser parte de la aparatología básica con la que debería contar el especialista en endodoncia para abordar estos casos clínicos que se ven de manera frecuente en la práctica profesional.

BIBLIOGRAFÍA

Aguiar Graça IA, Sponchiado Junior EC, Marques AA, de Moura Martins L, Bittencourt Garrido AD. Evaluación de una cavidad para optimizar la ultrasonidos. Eficiencia para retirar postes intrarradiculares, Brasil, 2017.

Aleisa KI. Fuerzas de unión de postes prefabricados y moldeados a medida cementados con dos cementos. *Quintaesencia Int* 2011;42:e31-8.

Bergeron BE, Murchison DF, Schindler WG, Walker WA, 3o: Efecto de la vibración ultrasónica y varias combinaciones de sellador y cemento en la eliminación de postes de titanio, *J Endod* 27:13, 2001.

Bobotis HG, Anderson RW, Pashley DH, Pantera EA Jr. Un estudio de micro fugas de materiales restaurativos temporales utilizados en endodoncia. 1989.

Brito M Jr, Soares JA, Santos SMC, et al. Comparación del tiempo necesario para la extracción de postes de yeso intrarradiculares mediante dos dispositivos de ultrasonido brasileños. *Braz Oral Res* 2009;23:17-22.

Braga NMA, Alfredo E, Vansan IP, Fonseca TS, Ferraz JAB, Sousa Neto MD. Eficacia de la ecografía en la retirada de postes intrarradiculares mediante diferentes técnicas. *J Oral Sci* 2005;47:117-121.

Braga NM, Silva JM, Carvalho-Junior JR, et al. Comparación de diferentes modos de vibración ultrasónica para la eliminación posterior. *Braz Dent J* 2012; 23:49–53.

Borer RE, Britto LR, Haddix JE. Efecto de la longitud del pasador sobre la retención de 2 postes prefabricados diferentes. *Quintaesencia Int* 2007;38:e164-8.

Buoncristiani J, Seto BG, Caputo AA. Evaluación de instrumentos ultrasónicos y sónicos para la remoción de postes intrarradiculares. *J. Endod* 1994;20:486-9.

Clifford J. Ruddle, DDS. *Revista de Endodoncia*, Vol. 30, No 12, Diciembre 2004.
RETRATAMIENTO NO QUIRÚRGICO.

Cohen., Hargreaves, K. M., y Berman, L. H. (2011). *Vías de la pulpa* (10ª ed.). Elsevier España, S.L.

Craig R., O'Brien W., y Powers J., *Materiales dentales Propiedades y Manipulación*, Ed. Mosby/Doyma Libros S.A. 7ma edición 1999, pag. 114.

Dixon EB, Kaczkowski PJ, Nicholls JI, Harrington GW. Comparación de dos ultrasonidos. Instrumentos para la remoción de postes. *J Endod* 2002;28:111-5.

Ebrahimi Dastgurdi M, Khabiri M, Khademi A, Jahromi MZ, Hosseini Dastnaei P. Efecto de la longitud del poste y el tipo de agente cementante sobre el tiempo de desalojamiento de prefabricados metálicos Publicaciones mediante el uso de vibración ultrasónica. *JOE* — Volumen 39, Número 11, noviembre de 2013.

Garrido AD, Fonseca TS, Alfredo E, et al. Influencia de los ultrasonidos, con y sin enfriamiento por aspersión de agua, en la remoción de pilares cementados con cementos de resina o fosfato de zinc. *J. Endod* 2004; 30: 173-6.

Garrido AD, Oliveira AG, Osorio JE, et al. Evaluación de varios protocolos para la aplicación de ultrasonido durante la eliminación de postes intraradiculares cementados con cemento de fosfato de zinc. *Int Endod J* 2009;42:609-13.

Gomes AP, Kubo CH, Santos RA, et al. La influencia del ultrasonido en la retención de postes colados cementados con diferentes agentes. *Int Endod J* 2001;34:93-9.

Haselton DR, Lloyd PM, Johnson WT: Una comparación de los efectos de dos fresas en el acceso endodóntico en coronas de alta lucita de cerámica, *Oral Surg Oral Med Oral Pathol Oral Radiol Endod* 89:486, 2000.

Li ZC, White SN. Propiedades mecánicas de los cementos de cementación dental. *J Prosthet Dent* 1999;81:597-609.

Lipski M, Debicki M, Drozdziak A. Efecto de diferentes flujos de agua sobre la temperatura de la superficie de la raíz durante la eliminación ultrasónica de postes. *Oral Surg Oral Med Oral Pathol Oral Radiol Endod* 2010;110:395-400.

Lindemann M, Yaman P, Dennison JB, Herrero AA. Comparación de la eficiencia y eficacia de diversas técnicas para la retirada de postes de fibra. *J. Endod* 2005; 31: 520-2.

Maziar Ebrahimi Dastgurdi, DDS, MS,* Masood Khabiri, DDS, MS,* Abbasali Khademi, DDS, MS,† Maryam Zare Jahromi, DDS, MS* y Peimaneh Hosseini Dastnaei, DDS. Efecto de la longitud del poste y el tipo de agente cementante sobre el tiempo de desalojamiento de prefabricados metálicos mediante el uso de vibración ultrasónica. *JOE* — Volumen 39, Número 11, noviembre de 2013.

Rosenstiel SF. Restauración del diente tratado endodónticamente. En: Rosenstiel SF, Land MF, Fujimoto J, eds. *Prótesis Fija Contemporánea*, 3ª ed. San Luis: Mosby; 2001:272-312.

Ruddle CJ. Retratamiento endodóntico no quirúrgico. *J Calif Dent Assoc* 2004;32:474–84.

Ruddle CJ. Retratamiento microendodóntico no quirúrgico. En: *Microscopios en endodoncia*, *Dent Clin North Am*. Filadelfia: WB Saunders, 1997:41: 429 -54.

Ruddle CJ. Retratamiento no quirúrgico. *J. Endod* 2004; 30: 827-45.

Sabourin CR, Flinn BD, Pitts DL, Gatten TL, Johnson JD: Un nuevo método para crear preparaciones de acceso endodóntico a través de restauraciones totalmente cerámicas: la abrasión del aire y su efecto en relación con el uso de brocas de diamante y carburo, *J Endod* 31:616, 2005.

Schwartz RS, Robbins JW: Postcolocación y restauración de dientes tratados endodónticamente: una revisión de la literatura, *Endod* 30:289, 2004.

Shen C. Cementos dentales. En: Anusavice K, ed. *La ciencia de los materiales dentales de Phillips*, 11ª ed. San Luis, MO: Saunders Elsevier Science; 2003:443-94.

Satterthwaite JD, Stokes AN, Frankel NT. Potencial de cambio de temperatura durante la aplicación de vibración ultrasónica a postes intrarradiculares. *Eur J Prosthodon Restor Dent* 2003;11:51–6.

Silva MR, Biffi JC, Mota AS, Fernandes Neto AJ, Neves FD. Evaluación de la extracción de postes intracanal mediante ultrasonido. *Braz Dent J* 2004;15:119-126.
Soares JA, Brito-Júnior M, Fonseca DR

Souza SM, Sponchiado Junior EC, Marques AA, et al. Evaluación de un nuevo protocolo para eliminar los retenedores metálicos de los dientes multiraídizados. J Endod 2015; 41:405-8.

Stabholz A, Friedman S. Retratamiento endodóntico: selección de casos y técnica. Parte 2: planificación del tratamiento para el retratamiento. J. Endod 1988; 14:607-14.

Sutherland JK, Teplitsky PE, Moulding MB. Acceso endodóntico a coronas totalmente cerámicas, J Prosthet Dent 61:146,1989.

Vega del Barrio J. (1996) Materiales en odontología: fundamentos biológicos, clínicos, biofísicos y fisicoquímicos.