



CARCINOMA ESCAMOSO VULVAR

REVISIÓN DE LA LITERATURA

Prof. Dra. Viviana Parra

Jefa del Servicio de Dermatología. Hospital Luis Lagomaggiore. Prof. Adjunta
Área Dermatología, Facultad de Ciencias Médicas. U.N.Cuyo

Correo electrónico: vivianaparra@arnet.com.ar

El carcinoma escamoso de vulva constituye del 1 al 4% de los cánceres en la mujer, ocupando el cuarto lugar dentro de las neoplasias del tracto genital femenino. Según la literatura, en Estados Unidos se producen alrededor de 500 muertes anuales en pacientes generalmente mayores de 55 años.¹⁻²

La vulva, por su localización anatómica, es objeto de estudio tanto del dermatólogo como del ginecólogo. Sin embargo, es excepcional que el examen dermatológico de rutina la involucre, así como son numerosos los ginecólogos que no exploran la vulva sistemáticamente.

Esta dicotomía ha ocasionado que ambas especialidades clasifiquen a las lesiones vulvares de diferente manera, con diversas denominaciones, lo cual durante años tornó muy complejo su estudio.

Específicamente en el caso del carcinoma escamoso superficial cutáneo, los dermatólogos utilizamos sinónimos tan disparatados como: queratosis actínica, queratosis arsenical, queratosis solar, queratosis senil, queratosis por radiación, carcinoma escamoso in situ, enfermedad de Bowen o neoplasia intraepitelial queratinocítica para referirnos al mismo hecho histológico. A nivel vulvar, la misma lesión anatomopatológica, se encuentra en la literatura bajo las denominaciones de: leucoplasia, eritroleucoplasia, enfermedad de Bowen, papulosis bowenoide, entre otras.³

Recién mediante el abordaje conjunto de ambas especialidades se ha logrado la unificación de criterios, lo que ha permitido simplificar la nomenclatura.

En el año 1986, la Sociedad Internacional para el estudio de enfermedades vulvovaginales (ISSVD), clasificó al carcinoma escamoso en dos grandes categorías, la neoplasia vulvar intraepitelial (VIN), y el carcinoma invasor.

Esta nueva denominación intentó homologar a la neoplasia escamosa vulvar in situ, con la anal denominada neoplasia intraanal (AIN), a la de pene (PEIN), a la de vagina (VAIN) y la de cuello uterino (CIN), con la finalidad de que las diversas especialidades contáramos con una nomenclatura en común que nos permita hablar el mismo idioma.

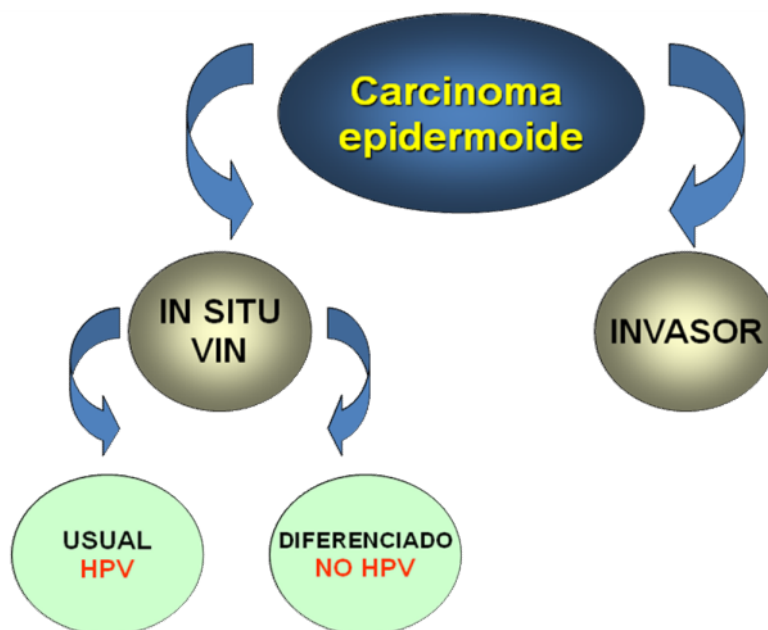
La VIN, a su vez fue dividida en tres grupos (similar a la neoplasia intracervical) VIN 1, VIN 2, y VIN 3, según el grado de displasia histopatológica. Debido a que esta clasificación no fue totalmente satisfactoria, ya que la VIN 1 incluía lesiones con displasia mínima, generalmente inflamatorias, que no podía englobarse dentro del término de neoplasia, en el año 2004, la ISSVD realizó una reclasificación que es la que utilizamos hasta hoy.⁴

1- Neoplasia intravulvar (VIN) o carcinoma in situ

1.1 VIN usual o clásico (asociado a infección por HPV).

1.2 VIN diferenciado (asociado a liquen escleroso y displasias epiteliales)

2- Carcinoma invasor



La **VIN usual** está relacionada con la infección por virus papiloma humano, especialmente los serotipos 16 y 18 y menos frecuentemente el 31, 33, 35, 39 y 52. Se presenta en mujeres jóvenes y aumenta su incidencia según la edad de inicio de las relaciones sexuales, el número de parejas, el tabaquismo y el uso de drogas inmunosupresoras.⁵⁻⁶⁻⁷ Desde el punto anatomopatológico, se la divide en tipo verrugoso, tipo basaloide y mixto y clínicamente englobamos dentro de esta variedad a las lesiones anteriormente denominadas enfermedad de Bowen y papulosis bowenoide, las cuales son producidas por la infección con virus papiloma humano.

La **VIN diferenciada** se presenta en mujeres mayores asociada en un 15 a 40% de los casos a liquen escleroso.

La neoplasia intravulvar, hasta hace treinta años era considerada una patología rara, presentándose especialmente en mujeres mayores en forma unifocal. Actualmente se ha comunicado un incremento del 400% en su frecuencia debido a la infección por virus papiloma humano y la incidencia es mayor en mujeres jóvenes.

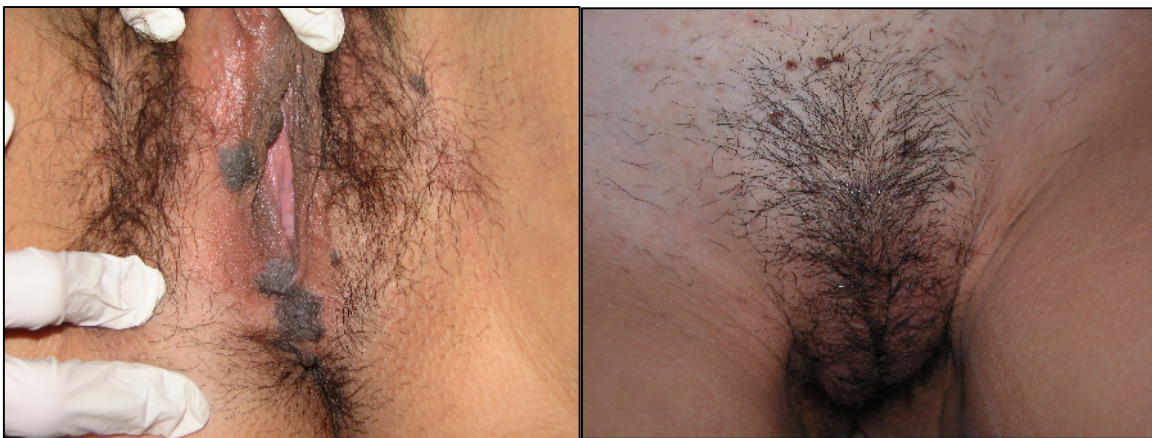Se considera **carcinoma invasor** al que atraviesa la membrana basal y es clasificado según la estadificación de FIGO (Federación Internacional de Ginecología y Obstetricia) en cuatro estadíos.⁴

Manifestaciones clínicas

La forma más común de presentación de la VIN es mediante pápulas o placas de superficie plana, de milímetros hasta dos centímetros, únicas o múltiples pudiendo encontrarse más de 20 en el 20% de las pacientes. La coloración puede ser blanquecina, blanco grisácea, eritematosa o hiperpigmentada. (Fotos N° 1-2)

La mezcla de colores es frecuente y las lesiones pueden terminar ocupando toda la vulva con una superficie escamosa, costrosa o erosionada. Cuando la lesión se encuentra sobre una placa de liquen escleroso y atrófico, (VIN diferenciada) es frecuente observar erosiones, áreas hiperqueratósicas blanquecinas o zonas infiltradas blanco grisáceas.

La afectación de áreas vecinas como ano, vagina o cuello uterino es frecuente, por lo que el examen semiológico debe ser exhaustivo y multidisciplinario.



Fotos N° 1-2: VIN usual (relacionado con HPV)

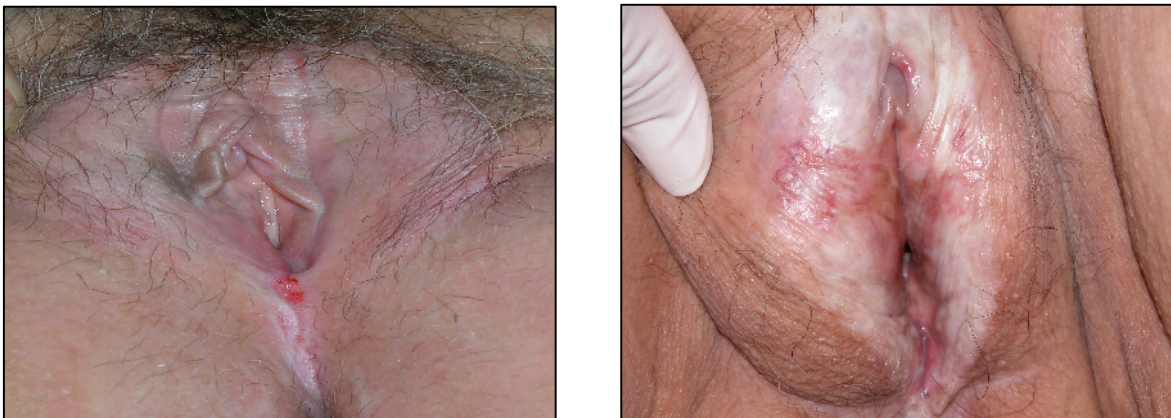
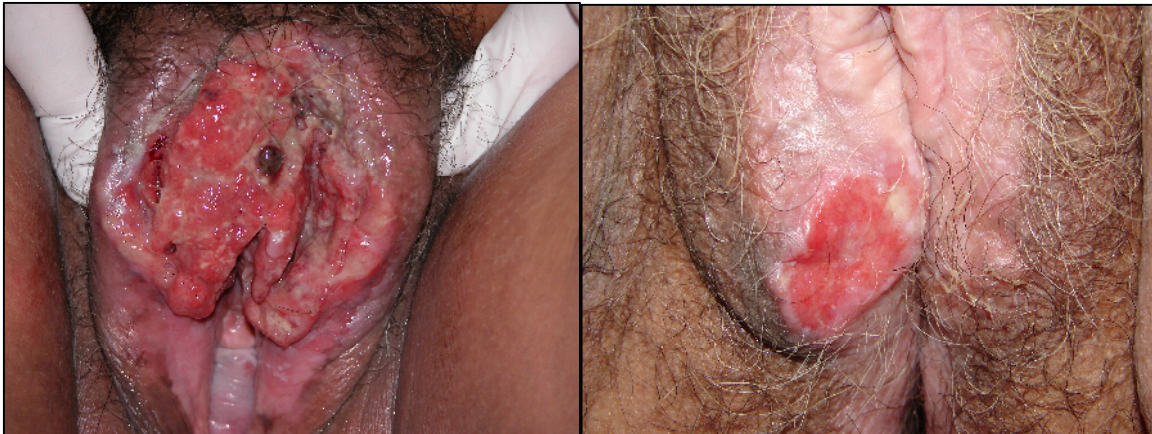
Foto N° 3-4: VIN diferenciado (asociado a liquen escleroso)

El síntoma preponderante es el prurito, menos frecuentemente ardor o dolor.

En cuanto al carcinoma invasor, usualmente se desarrolla sobre una neoplasia intravulvar y clínicamente se presenta como placas o nódulos frecuentemente ulcerados. La mayoría de las lesiones presentan en el momento del diagnóstico 4

o más centímetros y el signo clínico predominante es el prurito, seguido por dolor y sangrado.⁸ (Fotos N° 5-6)



Fotos N° 5-6: carcinoma escamoso invasor

Diagnóstico

Se realiza mediante el examen clínico, estudio histopatológico y en los casos que es necesario test de laboratorio para determinar infección por HPV.

Histopatológicamente todos los subtipos de VIN se caracterizan por hiperqueratosis con paraqueratosis y acantosis.

Dentro de la VIN usual, el subtipo verrugoso presenta además de lo descrito, papilomatosis con displasia epitelial, abundantes mitosis, células disqueratóticas y coilocitos. El subtipo basaloide se caracteriza por células similares a las basales pero más pequeñas, con escasos o sin coilocitos y sin células disqueratóticas. Las formas mixtas son las más frecuentes.

La VIN diferenciada, presenta anormal diferenciación de los queratinocitos, especialmente en las capas inferiores del epitelio y en la red de crestas con zonas de moderada displasia.⁹⁻¹⁰

La determinación del virus de papiloma humano se realiza en los casos de VIN usual, siendo el HPV 16 el más frecuentemente involucrado, seguido por el 18, 33, 35 y 52. La importancia de la determinación radica en que en un alto

porcentaje de pacientes, 50% según algunos autores, la afectación es multicéntrica, observándose infección viral en cuello uterino, ano o vagina. Es importante destacar que por medio de técnicas de hibridación in situ se puede determinar si el HPV está integrado al DNA (se observan puntos coloreados) o diseminado (episomal). En el primer caso, se producen las proteínas virales E6 y E7 las cuales degradan a la proteína supresora de tumores producida por *p53* y *Rb*. Esta pérdida de supresión tumoral conduce a una alteración en la reparación del DNA, lo cual predispone la aparición de tumores. Esto también explica como la misma terapéutica puede ser beneficiosa en el caso de que el HPV sea episomal pero es inefectiva cuando el mismo está integrado al DNA. ¹¹⁻¹²⁻¹³⁻¹⁴⁻¹⁵

En el caso del carcinoma invasor se observa hiperqueratosis, paraqueratosis, acantosis, presencia de disqueratosis con eventual formación de perlas córneas, abundantes mitosis y células atípicas. Infiltrado inflamatorio en dermis. ¹⁶

Diagnóstico diferencial

Condilomas acuminados, condilomas planos sifilíticos y queratosis seborreicas. Menos frecuentemente psoriasis, liquen plano, liquen escleroso, eccema, acantosis nigricans. ⁸

Tratamiento

El pronóstico de la neoplasia intravulvar aún es incierto. Se ha descrito la involución espontánea de las lesiones en el transcurso de un año en el 1 al 10% de los casos de las VIN tipo usual y la transformación a carcinoma escamoso invasor ha sido reportada en un 9 a un 88% de las pacientes, siendo más lenta y menos frecuente en las pacientes jóvenes asociadas con HPV (VIN usual).

Los tratamientos propuestos son numerosos, correspondiendo al tipo de lesión y el grado de invasión. ¹⁶⁻¹⁷⁻¹⁸

En los casos de neoplasia vulvar intraepidérmica tipo usual (papulosis bowenoide), se recomienda tratamiento con Imiquimod en régimen de tres veces por semana durante 14 o 16 semanas.¹⁹⁻²⁰⁻²¹

Las lesiones correspondientes a VIN diferenciado, originadas tanto en liquen escleroso como en displasias epiteliales deben ser tratadas con resección local excepto cuando las lesiones se presentaron clínicamente multicéntricas, las cuales deben extirparse quirúrgicamente en forma más amplia (vulvotomía simple).²²⁻²³

Con el transcurso de los años se ha intentado disminuir el tamaño de las escisiones a nivel vulvar debido a que presentan una gran morbilidad sin mejora en la sobrevida. La vulvotomía radical ha sido reemplazada por la escisión local amplia con márgenes de por lo menos 1cm, observándose que en T1 (< 2cm) no hay aumento de las recidivas y en T2 (> 2cm) o más, faltan aún datos estadísticos. Montones y col. observaron un 50% de recurrencias cuando los márgenes eran de menos de 8 mm., mientras que De Hullu reportó 0% de recidiva si los márgenes eran mayores de 8 mm y 22,5% cuando el margen era menor a 8 mm.¹⁹⁻²⁰⁻²¹

El tratamiento estándar actual es la extirpación local amplia, con margen de 2 cm y linfadenectomía uni o bilateral inguinofemoral, con la técnica de la triple incisión, (preferentemente con la preservación de la fascia lata y vena safena) posterior a la realización de la detección de ganglio centinela.²²⁻²³⁻²⁴⁻²⁵ En algunos casos se sugiere la radioterapia como tratamiento prequirúrgico.²⁶

Se resalta la necesidad de intensificar las campañas educativas para la prevención del carcinoma vulvar, difundiendo mayor información tanto a nivel de la población general como del personal de salud, ya que sólo el examen

minucioso de la región vulvar y el trabajo en conjunto de dermatólogos y ginecólogos permitirá la detección de lesiones preneoplásicas y neoplásicas tempranas.

Referencias Bibliograficas

1. Wagner W, Prott FJ, Weissmann J, et al. Vulvar carcinoma: a retrospective analysis of 80 patients. Arch Gynecol Obstet 1999;262(3-4):99-104.
2. van de Nieuwenhof HP, van der Avoort IA, de Hullu JA. Review of squamous premalignant vulvar lesions. Crit Rev Oncol Hematol 2008;68(2):131-56.
3. Kessler G, Ackerman B. Nomenclature for Very Superficial Squamous Cell Carcinoma of the Skin and of de Cervix: A Critique in Historical Perspective. Am J Dermatopathol 2006;28:537-545.
4. Sideri M, Jones RW, Wilkinson EJ, et al. Squamous vulvar intraepithelial neoplasia: 2004 modified terminology, ISSVD Vulvar Oncology Subcommittee. J Reprod Med. 2005;50(11):807-10.
5. Bergeron C. New histological terminology of vulvar intraepithelial neoplasia. Gynecol Obstet Fertil 2008;36(1):74-8.
6. Jones RW, Rowan DM, Stewart AW. Vulvar intraepithelial neoplasia: aspects of the natural history and outcome in 405 women. Obstet Gynecol 2005;106(6):1319-26.
7. van Seters M, ten Kate FJ, van Beurden M. In the absence of (early) invasive carcinoma, vulvar intraepithelial neoplasia associated with lichen sclerosus is mainly of undifferentiated type: new insights in histology and aetiology. J Clin Pathol 2007;60(5):504-9.
8. Black M, Ambros-Rudolph C, Edwards L, Lynch P. Obstetric and Gynecologic Dermatology. Mosby, China; 2008:282-287.
9. Leroy JL, Vinatier D, Collier F, Thomas P. Diagnosis of vulvar intraepithelial neoplasias (VIN). Gynecol Obstet Fertil 2008;36(2):190-9.

10. Hillemanns P, Wang X. Integration of HPV-16 and HPV-18 DNA in vulvar intraepithelial neoplasia. *Gynecol Oncol*. 2006;100(2):276-82.
11. Differences in Imiquimod treatment Outcome in two patients with Bowenoid Papulosis Containing either Episomal or Integrated Human Papillomavirus 16. *J Invest Dermatol* 2007;127:727-729.
12. Wassila S, Leila S, Noureddine H, Sihem H, et al. Prognostic factors in squamous cell carcinoma of the vulva. About 35 cases Tunis *Med* 2005;83(10):612-6.
13. Hussain SK, Madeleine MM, Johnson LG. Cervical and vulvar cancer risk in relation to the joint effects of cigarette smoking and genetic variation in interleukin 2. *Cancer Epidemiol Biomarkers Prev* 2008;17(7):1790-9.
14. Preti M, Rouzier R, Mariani L, Wilkinson EJ. Superficially invasive carcinoma of the vulva: diagnosis and treatment. *Clin Obstet Gynecol* 2005;48(4):862-8.
15. Masak L, Hudakova G. Comparison of the treatment results in the vulvar and clitoris squamous cell carcinoma. *Neoplasma* 1998;45(6):377-9.
16. Chiesa-Vottero A, Dvoretzky PM, Hart WR. Histopathologic study of thin vulvar squamous cell carcinomas and associated cutaneous lesions: a correlative study of 48 tumors in 44 patients with analysis of adjacent vulvar intraepithelial neoplasia types and lichen sclerosus. *Am J Surg Pathol* 2006;30(3):310-8.
17. Bousema MT, Romppanen U, Geiger J.M, et al. Acitretin in the treatment of severe Lichen sclerosus et atrophicus of the vulvae: a double-blind, placebo-controlled study. *J Am Acad Dermatol* 1994; 30: 225-31.
18. Moore A, Edwards J., Hopwood J., et al. Imiquimod for the treatment of genital warts: a quantitative systematic review. *BMC Infectious Diseases* 2001;1:3.

19. Le T, Hicks W, Menard C, Hopkins L. Preliminary results of 5% imiquimod cream in the primary treatment of vulva intraepithelial neoplasia grade 2/3. *J Obstet Gynecol* 2006;194(2):377-80.
20. Rouzier R, Haddad B, Atallah D, Dubois P, Paniel BJ. Surgery for vulvar cancer. *Clin Obstet Gynecol*. 2005;48(4):869-78.
21. van der Avoort IA, Shirango H, Hoevenaars BM, et al. Vulvar squamous cell carcinoma is a multifactorial disease following two separate and independent pathways. *Int J Gynecol Pathol* 2006;25(1):22-9.
22. Balega J, Van Trappen PO. The sentinel node in gynaecological malignancies. *Cancer Imaging* 2006;28;6:7-15.
23. Wydra D, Sawicki S, Emerich J., et al. Evaluation of sentinel node detection in vulvar cancer. *Nucl Med Rev Cent East Eur*. 2005;8(2):128-30.
24. Douay-Hauser N, Akerman G, Tulpin L, et al. Sentinel node biopsy in vulvar cancer. *Bull Cancer* 2008;95(7):701-6.
25. Johann S, Klaeser B, Krause T, Mueller MD. Comparison of outcome and recurrence-free survival after sentinel lymph node biopsy and lymphadenectomy in vulvar cancer. *Gynecol Oncol* 2008;110(3):324-8.
26. Beriwal S, Heron DE, Kim H, et al. *Int J Radiat Oncol Biol Phys* 2006;64(5):1395-1400. Intensity-modulated radiotherapy for the treatment of vulvar carcinoma: a comparative dosimetric study with early clinical outcome.