



TROMBOLISIS EN EL TROMBOEMBOLISMO DE PULMÓN

Valdivieso W*, Gambarte A, Piasentín J***, Limia P*.**

* Médico residente. Servicio de Cardiología. Hospital Luis Lagomaggiore. Mendoza.
Área de Cardiología. Facultad de Ciencias Médicas. Universidad Nacional de Cuyo.

** Prof. Titular de Cardiología. Área de Cardiología. Facultad de Ciencias Médicas.
Universidad Nacional de Cuyo. Jefe de Servicio de Cardiología. Hospital Luis
Lagomaggiore. Mendoza.

***Médico cardiólogo. Docente del Área de Cardiología. Facultad de Ciencias
Médicas. Universidad Nacional de Cuyo. Médico de planta. Servicio de Cardiología.
Hospital Luis Lagomaggiore. Mendoza.

Caso clínico

Paciente de 70 años con antecedentes de HTA esencial, tabaquismo actual, enfermedad diverticular de colon, enfermedad por reflujo gastroesofágico quien ingresa el día 09/11/09 por presentar dolor en pantorrilla izquierda de 4 días de evolución con edema de dicha pierna. Refiere disnea, palpitaciones y dolor pleurítico de 24 hs de evolución previas al ingreso. Paciente que ingresa en regular estado general, hemodinamicamente inestable, afebril. Ap. Cardiovascular: Fc: 94 lpm TA: 110/80 mmHg. Choque de la punta en 5to espacio intercostal y línea medioclavicular. R1-R2 normofonéticos R3 ausente R4 ausente. Ap. Respiratorio: FR: 35 rpm. Murmullo vesicular conservado sin ruidos agregados. Presenta edema y rubor en pierna izquierda, signo de Homans positivo. Diámetro de pierna izquierda: 40 cm; diámetro de pierna derecha: 37 cm.

Se realiza ECG que presenta Ritmo Sinusal, Sobrecarga auricular y ventricular izquierda; SI- QIII – TIII (patrón de Macking – White) (Fig. 1).

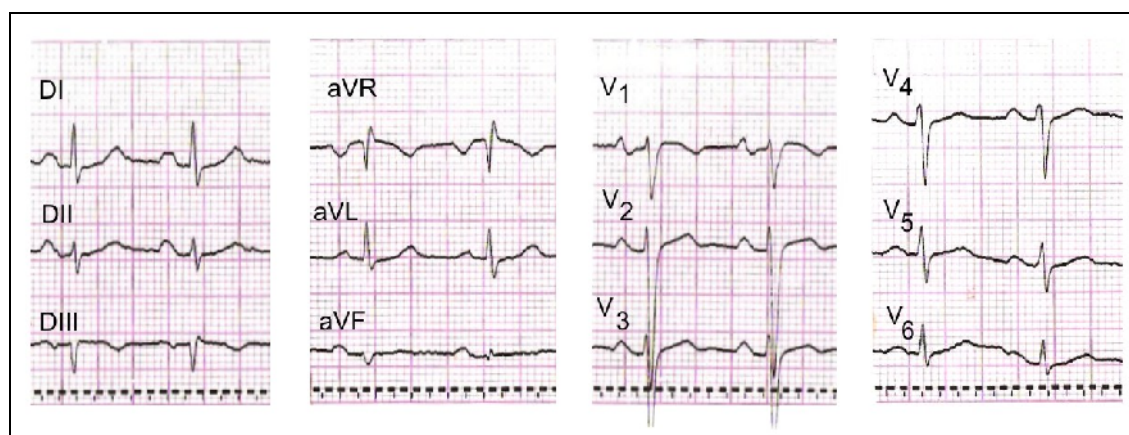


Fig. 1: ECG de ingreso: SI- QIII – TIII (patrón de Macking – White)

Se realiza Rx. Tórax en donde se observa dilatación y amputación de arteria pulmonar derecha.

Ante la sospecha de trombosis venosa profunda y tromboembolismo pulmonar (TEP) se solicita ecografía Doppler de miembros inferiores, ecocardiograma y TAC Multicorte con contraste.

En el eco Doppler de miembros inferiores se observa trombosis venosa profunda que compromete tercio distal de femoral superficial, vena poplítea y vena profunda de la pierna izquierda. Trombosis de vena safena externa izquierda, safena interna izquierda permeable. No se observa signos de trombosis en miembro inferior derecho.

En el ecocardiograma se observa dilatación de cavidades derechas a predominio de ventrículo derecho (Fig. 2). Presenta aplanamiento del septum interventricular como signo indirecto de sobrecarga de ventrículo derecho. Cavidades izquierdas de tamaño conservado. Función sistólica de ambos ventrículos conservada, no presenta trombos intracavitarios. En el modo Doppler se observa insuficiencia tricuspídea moderada que permite estimar una presión sistólica pulmonar de 69 mm Hg. (Fig.: 3) e Insuficiencia pulmonar leve que permite estimar una presión diastólica pulmonar de 18 mm Hg.

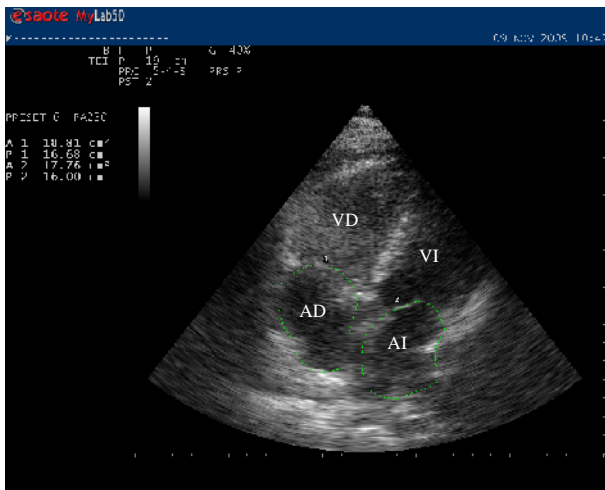


Fig. 2: Dilatación de cavidades derechas

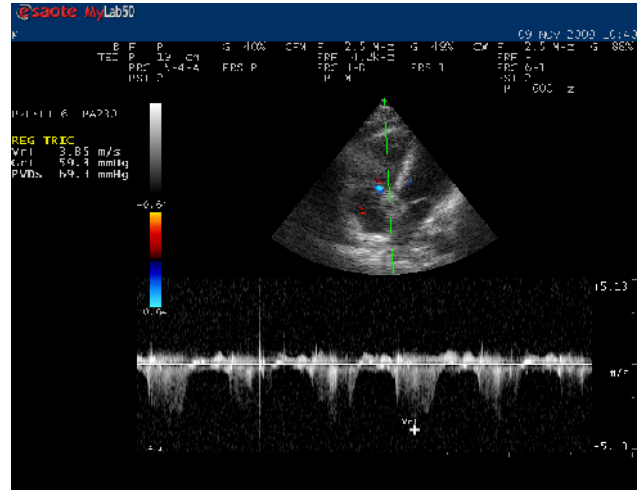


Fig. 3: Insuficiencia tricuspídea que permite estimar PSP de 69 mm Hg.

TAC Multicorte con contraste:

Los cortes superiores muestran los elementos vasculares mediastínicos de características normales, observándose como variante anatómica sólo dos ramas que nacen del cayado aórtico, ya que la carótida primitiva del lado izquierdo nace directamente del tronco arterial braquiocefálico. Se aprecian algunos pequeños ateromas parietales calcificados.

Se visualiza prácticamente en todas las ramas arteriales segmentarias imágenes de “falta de relleno”, por trombos (tromboembolismo pulmonar agudo). El trombo de mayor tamaño se ubica en la arteria pulmonar derecha (Fig. 4). A nivel periférico, se aprecian algunas imágenes condensantes, probablemente por pequeños infartos pulmonares, predominando los mismos en el lóbulo medio derecho, donde se aprecian algunas bandas de atelectasia y tractos fibróticos.

Se aprecia derrame pleural leve del lado derecho, asociado a engrosamiento pleural y tractos de fibrosis, como así también múltiples imágenes lineales e infiltrado de aspecto reticular. Del lado izquierdo también se aprecian algunos pequeños infiltrados peribroncovasculares y múltiples tractos fibróticos, con mínimo engrosamiento pleural

posterior.

La tráquea, carina y bifurcación de ambos bronquios fuentes no presentan alteraciones de calibre.

Se visualiza algunas adenomegalias, la de mayor tamaño mide 20 mm de diámetro y se localiza a nivel pretraqueal (altura del cayado aórtico).

Los cortes que pasan a nivel de la base del tórax demuestran las porciones de hígado y bazo explorados de características normales.

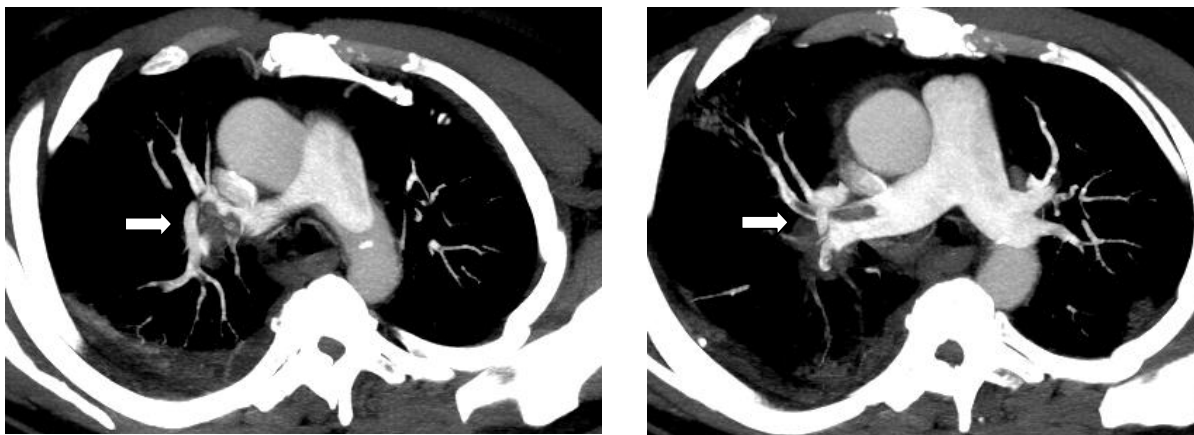
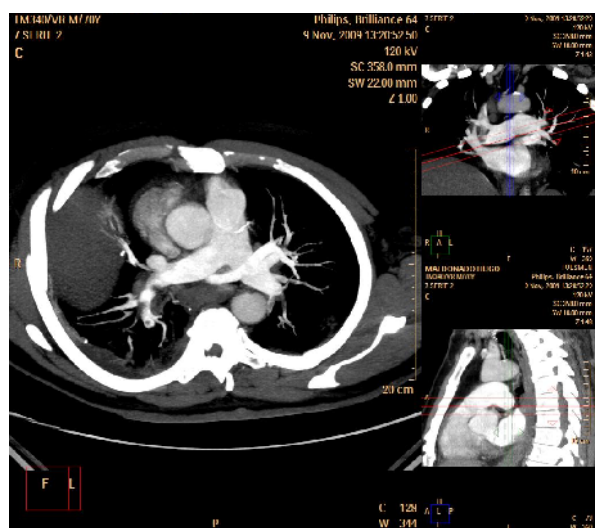
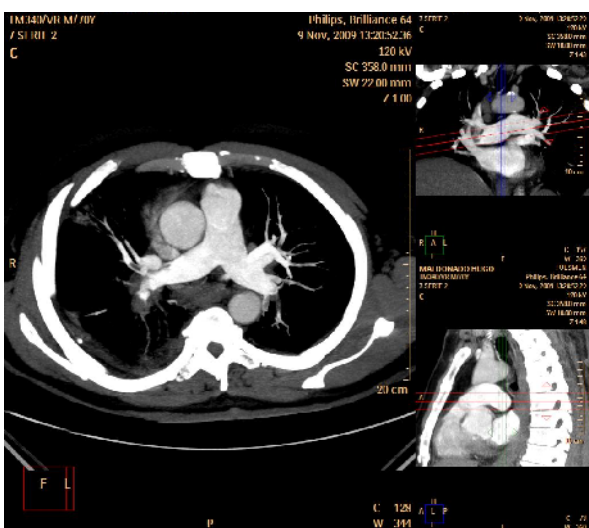
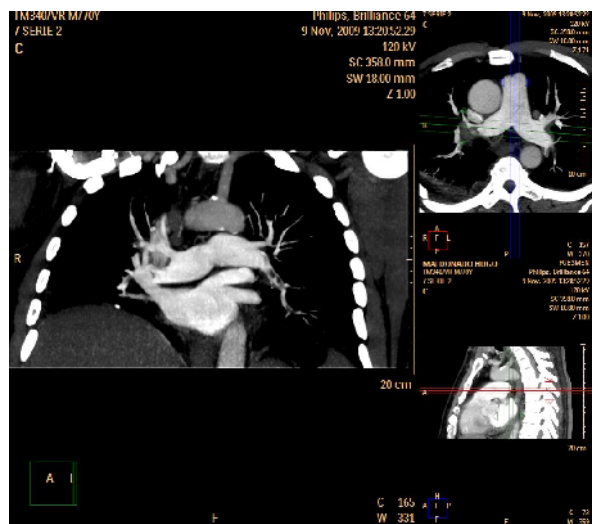
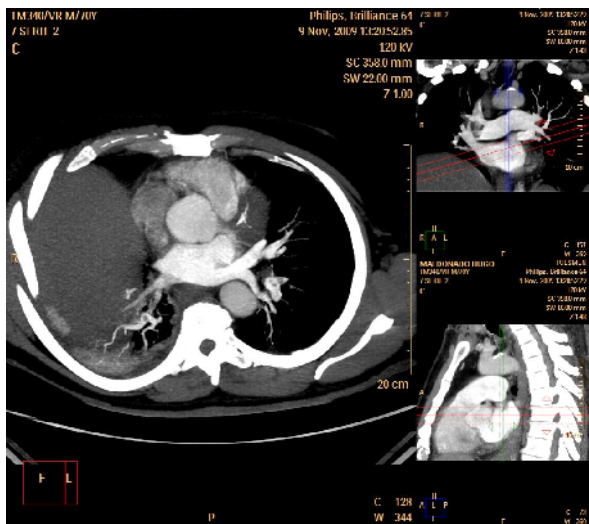
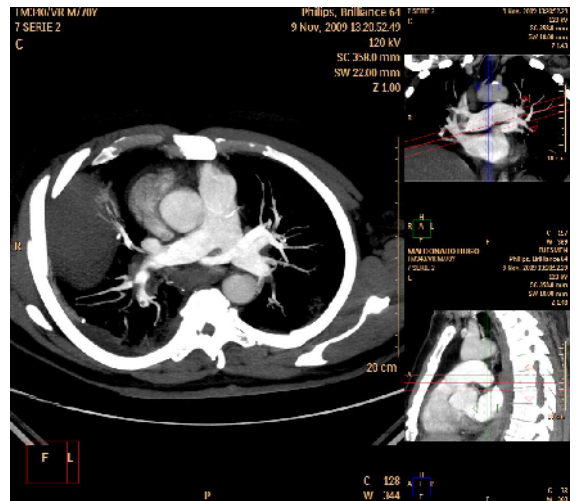
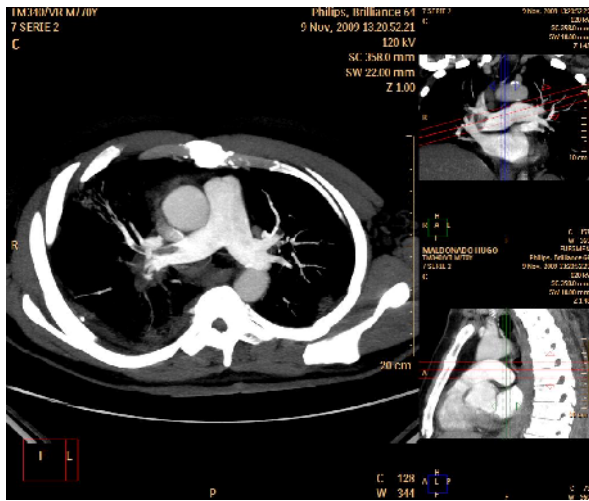
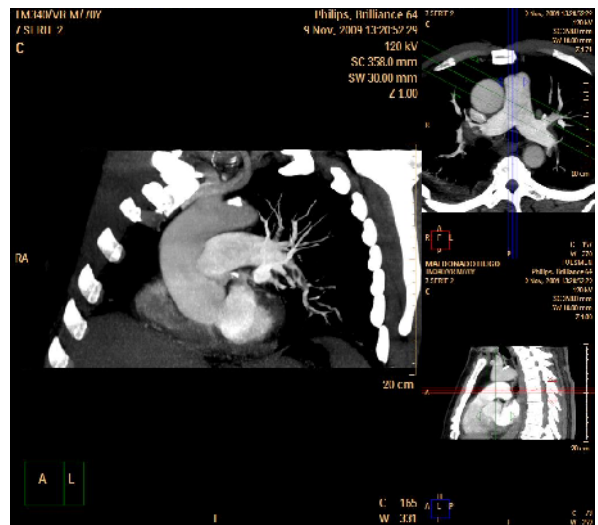
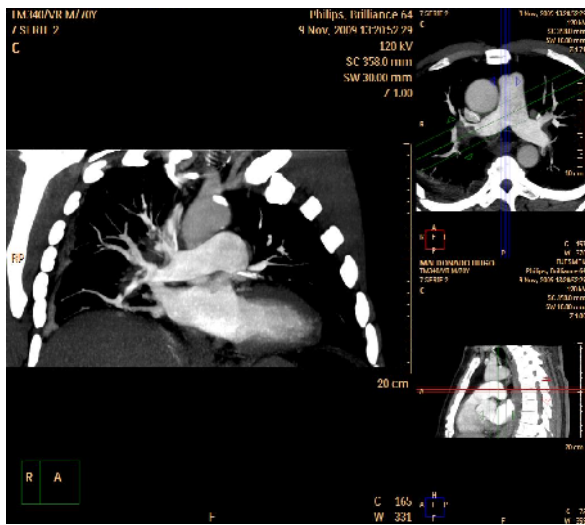
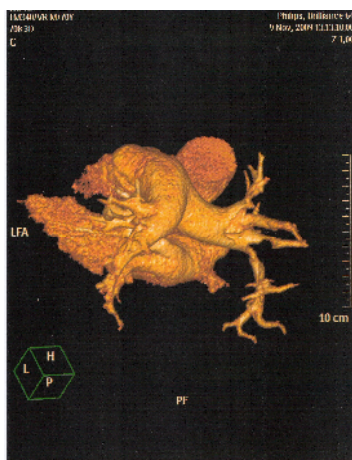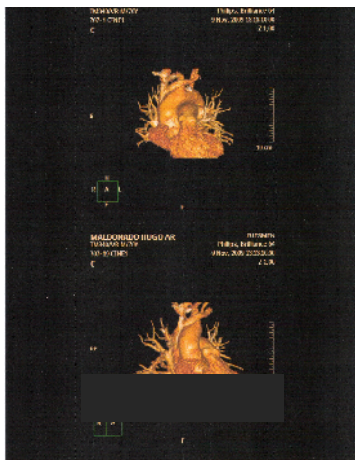
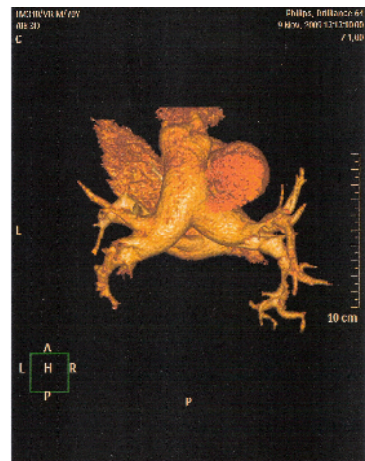
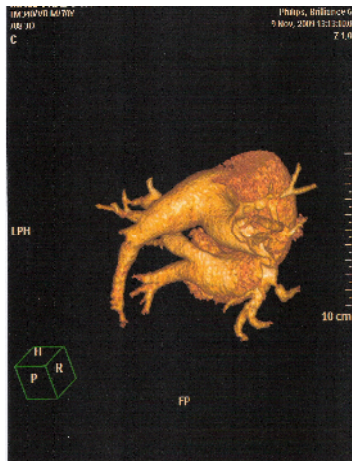
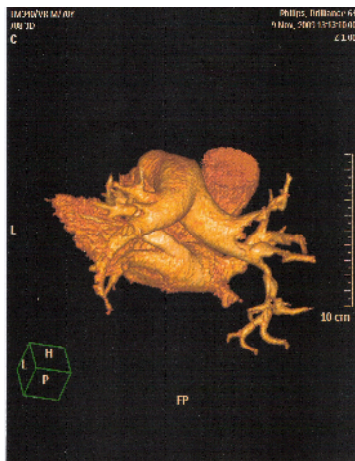


Fig. 4: Las flechas muestran el trombo de mayor tamaño en la arteria pulmonar derecha.





TAC Multicorte 3D



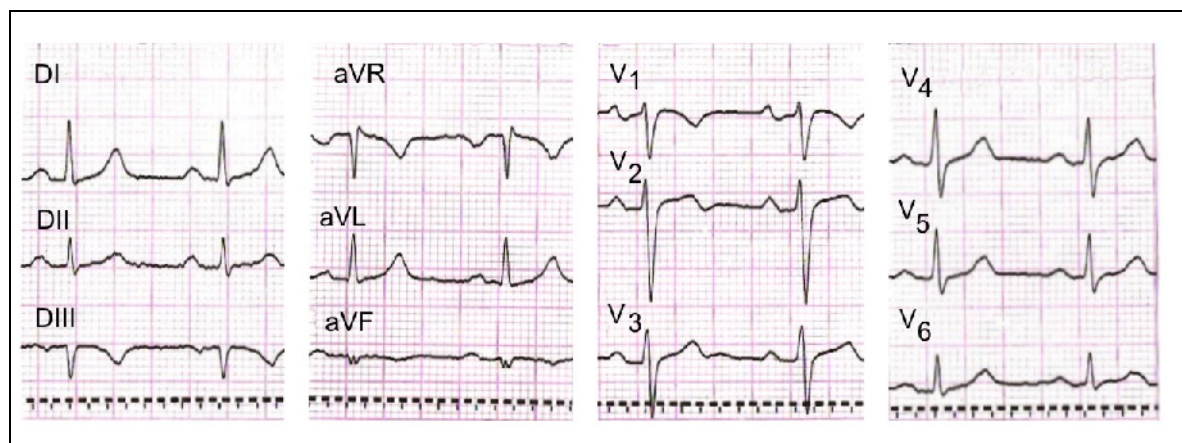
Evolución

Ante la sospecha clínica de TEP se inicia tratamiento con heparina de bajo peso molecular (enoxaparina 80 mg cada 12 hs. SC). Una vez confirmado el diagnóstico por medio de la TAC Multicorte y ante la presencia de criterios de alto riesgo se decide fibrinólisis. Se utilizan 250000 UI de estreptoquinasa en los primeros 30 min., siguiendo con 100000 UI por hora hasta completar 24 hs. Se dosan troponinas I en tres oportunidades dando negativas.

Presenta, luego del tratamiento trombolítico, buena evolución con mejoría sintomática y descenso de su presión sistólica pulmonar a las 24 hs, evaluada por ecocardiografía (50 mmHg). Se superpone anticoagulación oral con endovenosa por 3 días. No presenta complicaciones asociadas al tratamiento anticoagulante y fibrinolítico.

Se da de alta hospitalaria el día 13/11/09, con control por consultorio externo de hematología y cardiología.

ECG control 20/11/2009 (control post alta)



Se observa disminución de la onda S en DI luego del tratamiento trombolítico.

Discusión

El tratamiento trombolítico está indicado en pacientes con TEP de alto riesgo que presentan descompensación hemodinámica (shock Cardiogénico o hipotensión arterial persistente), disfunción ventricular derecha en el ecocardiograma y/o elevación de marcadores serológicos de daño miocárdico (troponinas T o I, Péptido Natriurético); sin contraindicaciones absolutas.

No está indicado el uso rutinario de trombolíticos en el TEP de riesgo intermedio o bajo. Sólo se podría considerar en algunos pacientes con TEP de riesgo intermedio pero evaluando el riesgo de hemorragias.

Diversos estudios demuestran el beneficio del uso de trombolíticos en el TEP, observándose mejoría en el índice cardíaco y en la reducción de la presión arterial pulmonar. La máxima mejoría se observa si se inicia la trombolisis en las primeras 48 hs de iniciados los síntomas, aunque podría utilizarse con una ventana terapéutica de 6 a 14 días. Una semana después del tratamiento, los cambios en la gravedad de la obstrucción vascular y la reversión de la disfunción ventricular derecha ya no son diferentes entre los pacientes tratados con trombolisis y los pacientes tratados con heparina. Si bien se han observado mejorías en los parámetros clínicos de los pacientes trombolizados, a las 24 – 72 hs no se observan mejoras en la morbimortalidad en el TEP con respecto a los pacientes tratados sólo con heparina.

La complicación por el uso de estos agentes fibrinolíticos está dado por la probabilidad de sangrado. En diversos estudios se ha observado una tasa de hemorragias acumuladas mayor al 13% y de hemorragia cerebral del 1,8%.

Referencias bibliográficas

1. Braunwald E. Zipes, P. Libby P.: Braunwald "s CARDIOLOGÍA. Philadelphia, Pennsylvania, EEUU. Edición original: W. B. Saunders Company. 2003.
2. Torbicki, A. Perrier A. Konstantinides S. et. al. : Guías de práctica clínica de la Sociedad Europea de Cardiología. Guías de práctica clínica sobre diagnóstico y manejo del tromboembolismo pulmonar agudo. Revista Española de Cardiología. 2008;61(12):1330.e1-1330.e52.