

# CARILLAS DE PORCELANA PREDICTIBILIDAD CLÍNICA

AUTOR: GUILLERMO J ACIEFF

DIRECTOR DE LA CARRERA: DR. JUAN CARLOS ALBERA

UNIVERSIDAD NACIONAL DE CUYO

MENDOZA-ARGENTINA



2008

## INDICE

Portada	
Índice	
Agradecimientos	
1). Introducción.....	1
2).Historia Clínica.....	2
3).Motivo de la consulta. Inspección clínica .Diagnostico. Encerado diagnostico.....	20
4).Plan de tratamiento. Iniciación clínica .Placa de relajación Blanqueamiento.Carillas.Comparacion clínica con tratamientos alternativos. Ventajas .Inconvenientes.....	27
5) Indicaciones.Contraindicaciones.Fundamentos para la elección del tratamiento. Protocolo clínico utilizado.pto de contacto. Terminación supra o infragingival. Borde incisal.Envolverlo o no.....	41
6).Carillas provisionales. Técnica de preparacion.Impresion definitiva. Laboratorio. Tipos y selección de la cerámica para la confección de carillas en función de la indicación clínica.....	52
7).Carillas definitivas.Adaptacion.Pigmentos.Tratamiento de las superficies Cementado.Fractura.Nueva carilla. Indicaciones post-operatorias.....	62
8).Conclusiones finales.....	70
9).Referencias bibliográficas.....	72

## INTRODUCCION

Nuestros pacientes, día a día, nos proponen la necesidad de estudiar, y perfeccionarnos cada vez más, en técnicas rehabilitadoras estéticas.

Es el camino, que la odontología, nos esta marcando en esta nueva era.

Era, de la elegancia, en donde las expectativas y la autoimagen de los pacientes, están imponiendo y exigiendo cada vez con más fuerza al profesional dental, unas restauraciones de aspecto natural <sup>(1)</sup>.

La técnica de carillas, no es nueva, y fue propuesta entre los años 1930 y 1940 por el Dr. Charles Pincus quien utilizaba finas laminas de porcelana para mejorar la estética de los dientes de las estrellas de cine.

Lamentablemente, tenia que emplear adhesivo protésicos, para poder mantener las carillas en su lugar durante el momento de la actuación, y luego se las retiraba <sup>(2)</sup>.

El advenimiento de la odontología adhesiva, se inicia allá por el año 1955, en donde Buonocore, presenta el método de grabado acido del esmalte, posteriormente a mediados de 1983, Horn, publica un método de fabricación de carillas grabadas internamente con acido fluorhídrico, a su vez Calamia, presenta su técnica de grabado interno con acido y silanizacion de la cerámica iniciando de esta manera el desarrollo de la restauración cerámica adhesiva <sup>(3)</sup>, logrando que hoy, el cementado y la estabilidad a través del tiempo de estas finas estructuras de porcelana, sea un tratamiento, predecible, perdurable, conservador y de una alta calidad estética.

En este trabajo, se tratara de destacar a partir de la resolución de un caso clínico, los puntos más sobresalientes, en la técnica de realización de estas láminas cerámicas.

Con el afán de un mejor entendimiento, se seguirá un orden, para lo cual, el trabajo será dividido en capítulos, que irán desde el examen, diagnostico y plan de tratamiento, pasando por la técnica y materiales utilizados hasta el cementado final, con las indicaciones post-operatorias al paciente y el control a distancia, luego de un año y medio de la instalación.

CARRERA DE ESPECIALIZACIÓN EN  
PROSTODONCIA

HISTORIA CLÍNICA

Nombre y apellido: Juan		
Estado civil: soltero		
Fecha de nacimiento: 29/10/76	Lugar: San Martín (Mza)	
Domicilio particular:		
Tel.part:	cel.:	tel. familiar cerc:
e-mail:		
Dirección comercial:	tel. comercial:	
Cobertura de emergencia medica: Provincia art		
O. social: Ostel		
Motivo de la consulta: estético en incisivos centrales, y dolor muscular en maseteros.		
Fecha de ingreso: 23/09/06		
Alerta medico: no		

CUESTIONARIO CONFIDENCIAL PARA SER COMPLETADO POR EL PACIENTE

Sr/ Sra.: Juan

hc nº

fecha: 23/09/06

Fecha de nacimiento: 29/10/76

Ocupación: Empleado administrativo.

Enfermedad actual

Motivo de la consulta: Estético y por dolores en músculos maseteros.

Desde cuando percibe el problema: 5 años

Síntomas iniciales: Mal olor a la succión y apretamiento con dolor en músculos masticadores

Historia médica

Marque con un circulo lo que corresponda si o no

esta bajo tratamiento medico ?.....si-**no**  
 toma algún medicamento ?.....si-**no**  
 tuvo alguna enfermedad grave ?.....si-**no**  
 ha sido intervenido quirúrgicamente?.....**si**-no  
 ha recibido transfusiones sanguíneas?.....si-**no**  
 ha tenido algunas de las siguientes enfermedades?  
 reumatismo.....si-**no** hepatitis.....si-**no**  
 artritis.....si-**no** epilepsia.....si-**no**  
 asma.....si-**no** cardiacas.....si-**no**  
 brucelosis.....si-**no** diabetes..... si-**no**  
 tuberculosis.....si-**no** renales.....si-**no**  
 anemia.....si-**no** gota.....si-**no**  
 venéreas.....si-**no** chagas.....si-**no**  
 ha experimentado reacciones alérgicas a?:  
 antibióticos.....si-**no** anestésicos.....si-**no**  
 yodo.....si-**no** dipirona.....si-**no**

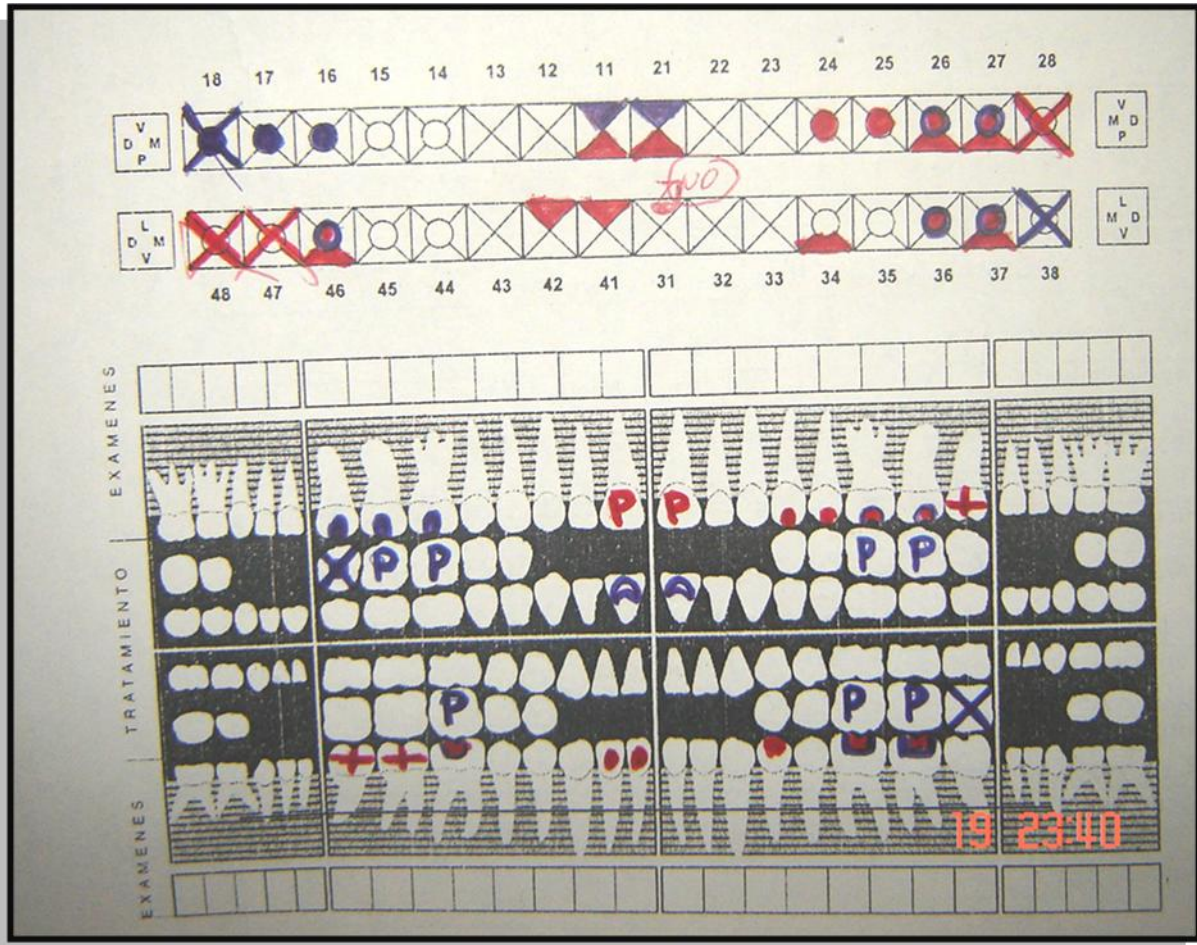
presenta alteraciones de glándulas tiroides?.....si-**no**  
 presenta alteraciones de la presión arterial.....si-**no**  
 hipertensión.....si-**no** hipotensión.....si-**no**  
 presenta enfermedades infecciosas a repetición.....si-**no**  
 presenta con frecuencia dolores de garganta.....si-**no**  
 es propenso a hemorragias.....si-**no**  
 ha sufrido traumatismos en cabeza cara o mandíbula.....si-**no**  
 toma con frecuencia las siguientes drogas?  
 Antibióticos.....si-**no** corticoides.....si-  
**no** anticoagulantes.....si-**no**  
 dilantina.....si-**no** anticonceptivos.....si-**no**  
 diuréticos.....si-**no** antiinflamatorios.....si-**no**  
 hormonas.....si-**no** anorexígenos.....si-**no**  
 sedantes.....si-**no** aspirina.....si-**no**  
 anti arrítmicos.....si-**no** es operado de corazón.....si-**no**  
 tiene prótesis cardiaca .....si-**no** sufre enfermedades  
 nerviosas.....si-**no** ha estado o esta  
 bajo tratamiento psicológico.....si-**no** sufre de  
 insomnio.....si-**no**  
 tiene dieta especial.....si-**no** bebe alcohol.....si-**no**  
 es fumador.....si-**no**  
 desde que edad  
 fuma.....  
 es operado de la nariz.....si-**no** es operado de garganta.....**si**-no  
 respira por la boca.....**si**-no  
 recibió reeducación respiratoria.....si-**no**  
 ha recibido radiaciones en cabeza o cuello por tratamiento de  
 tumores.....si-**no**  
 advierte cambios en cantidad de saliva segregada.....si-**no**

---


Los datos consignados tienen carácter de declaración jurada

---

ODONTOGRAMA INICIAL



DETERMINACION DEL RIESGO CARIOGENICO



INTERROGATORIO REALIZADO POR EL PROFESIONAL

- Ha tenido tratamiento de ortodoncia.....si-no  
 Ha tenido enfermedad periodontal.....si-no  
 Ha tenido tratamiento por una mala mordida.....si-no  
 Tiene coronas o puentes en su dentadura.....si-no  
 Usa prótesis parcial removible.....si-no  
 Le falta algún molar que no haya reemplazado.....si-no  
 Ha sido tratado por problemas en sus músculos masticatorios o problemas en su articulación temporomandibular.....si-no  
 Despierta con sensibilidad en sus dientes o maxilares.....si-no  
 Aprieta los dientes durante el día.....si-no  
 Le han dicho que rechina los dientes al dormir.....si-no  
 Siente que sus dientes le lastiman al morder.....si-no
- Tiene algún dolor alrededor de sus ojos, oídos u otra parte de la cara.....si-no  
 Migraña.....si-no  
 Sufre dolores en el cuello o rigidez de los músculos del mismo.....si-no  
 Suele tener sensación de cansancio en los músculos que mueven su mandíbula.....si-no  
 Tiene dificultad para abrir completamente su boca.....si-no  
 Tiene dificultad para tragar.....si-no  
 Ha tenido artritis alguna vez.....si-no  
 Ha recibido algún golpe en la cara o mandíbula.....si-no  
 Ha tenido dolor en su articulación temporomandibular.....si-no  
 Ha tenido cambios en la audición o como un zumbido.....si-no
- Ha oído como un chirrido en las articulaciones temporomandibulares.....si-no  
 Ha oído como un click o percibido como un salto en su articulación temporomandibular.....si-no  
 Tiene actualmente algún dolor relacionado con la articulación o músculos.....si-no  
 Le interfiere con su trabajo o actividad alguna molestia o dolor de su



articulación.....si-no  
Siente como que alguna vez este dolor o molestia se le ha quitado o  
disminuido.....si-no  
Cree que su problema de la articulación temporomandibular es  
serio.....si-no  
Cree que necesita tratamiento por este problema.....si-no  
Se come las uñas o se muerde la lengua o labios.....si-no  
Tiene chicos a su cargo.....si-no  
Considera que su trabajo le produce stress.....si-no  
Hay situaciones cotidianas que le producen stress.....si-no

---

Los datos consignados tienen carácter de declaración jurada

---

REGISTRO DE HIDRATOS DE CARBONO

Que  
Desayuna.....**mate**.....  
Azúcar.....**si**.....  
Que come o toma entre el desayuno y el almuerzo...**nada**.....  
Azúcar.....**no**.....  
Que almuerza **carne, pollo, pescado, ensaladas, etc.**.....  
Azúcar.....**no**.....  
Que come o toma entre el almuerzo y la merienda.....**mate y**  
**Galletas**.....  
Azúcar.....**si**.....  
Que merienda.....**ídem al anterior**.....  
Azúcar.....**si**.....  
Que come o toma entre la merienda y la cena.....**nada**.....  
Azúcar.....**no**.....  
Que cena.....**ídem al almuerzo**.....  
Azúcar.....**no**.....  
Come o toma algo después de la cena.....**no**.....  
Azúcar.....**no**.....  
Si se despierta de noche come o toma algo.....**no**.....  
Azúcar.....**no**.....  
Hay días especiales en la semana con diferente menú.....**no**.....  
Azúcar.....**no**.....

PARA SER COMPLETADO POR EL PROFESIONAL

Momentos de azúcar diarios totales: **3**

Momentos de almidón: **2**

Momentos de azúcar entre comidas: **2**

Momentos de bebidas erosivas: **-**

Ha recibido tratamientos preventivos de caries? cuales?

.....ninguno.....  
 .....  
 .....

Determinación del riesgo cariogenico:.....

ÍNDICE GINGIVAL DE LOE Y SINES

18 17 16 15 14 13 12 11 21 22 23 24 25 26 27 28

1	0	1	0	1	1	0	1	1	0	1	0	0	0	1	/
1	1	1	0	1	0	0	1	0	1	1	1	1	0	0	/
1	0	0	0	0	1	1	1	1	0	1	0	0	0	1	/
1	1	0	1	0	0	0	0	0	1	0	1	1	1	0	/
Índice grupo 1: <b>1</b>					índice grupo 2: <b>1</b>					índice grupo 3: <b>1</b>					

48 47 46 45 44 43 42 41 31 32 33 34 35 36 37 38

/	/	0	1	0	1	0	1	1	0	1	0	0	0	1	0
/	/	1	0	1	0	0	0	1	1	0	1	0	0	1	1
/	/	0	1	1	1	0	1	0	0	1	0	0	0	1	1
/	/	1	1	0	0	1	1	0	1	1	1	1	1	1	0
Índice grupo 4: 1					índice grupo 5: 1					índice grupo 6: 1					

Diagnostico clínico:

Justificación:

Examen intraoral – Tejidos blandos

Observaciones: El paciente no presenta alteraciones en tejidos blandos.

O. EXAMENES		T. BLANDOS	
<b><u>C. Estéticos</u></b>	<b><u>Labios y Comisuras</u></b>	<u>Normal</u>	Alterado
<b><u>Perfil</u></b>	<b><u>Vestíbulo</u></b>	<u>Normal</u>	Alterado
Norm. Conc. <u>Conv.</u>	<b><u>Paladar</u></b>	<u>Normal</u>	Alterado
<b><u>Relación dentofacial</u></b>	<b><u>Lengua</u></b>	<u>Normal</u>	Alterado
Normal <u>Por corregir</u>	<b><u>Piso de boca</u></b>	<u>Normal</u>	Alterado
<b><u>Relación dentolabial</u></b>	<b><u>BRECHAS</u></b>		
<u>Normal</u> Por corregir	<b><u>Extremo Libre:</u></b> 1) 47 y 48	2)	
<b><u>Dientes que expone</u></b>	<b><u>Entre Elementos:</u></b> 1)	2)	
<u>Superior</u> Inferior	3)	4)	5)
<b><u>Forma de dientes</u></b>	<b><u>REBORDES ALVEOLARES</u></b>		
<u>△</u> ○ □	<b><u>Normales</u></b>	<b><u>Alterados</u></b>	
<b><u>Color</u></b>	<b><u>Alteración Rebordes</u></b>	A-B-C	
Inc.Sup	<b><u>Brecha:</u></b> 1)	2)	3)
Can.Sup	4)	5)	
Post	<b><u>MUCOSA</u></b>		
<b><u>Fonética</u></b>	<u>Firme</u>	Depresible	Móvil
<u>Normal</u> Por corregir	Firme	Depresible	Móvil
<b><u>Condición Psíquica</u></b>	<u>Insertada Suficiente</u>	Insertada insuficiente	
Tenso Emotivo	Insertada Suficiente	Insertada insuficiente	
Alterable Equilibrado			
<u>Colaborador</u>			
Indiferente			

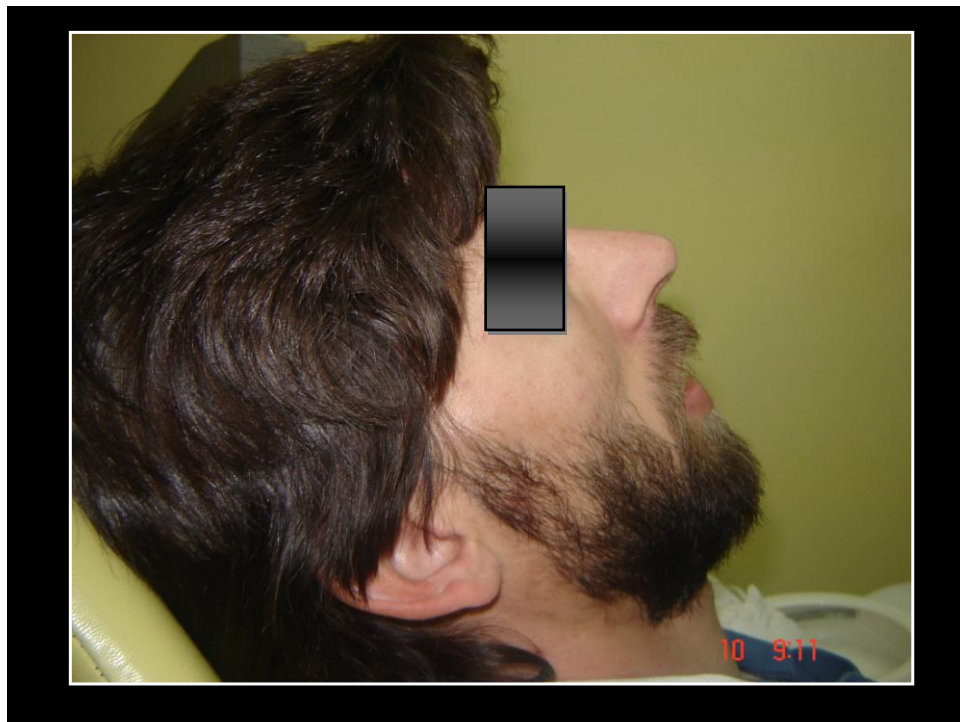
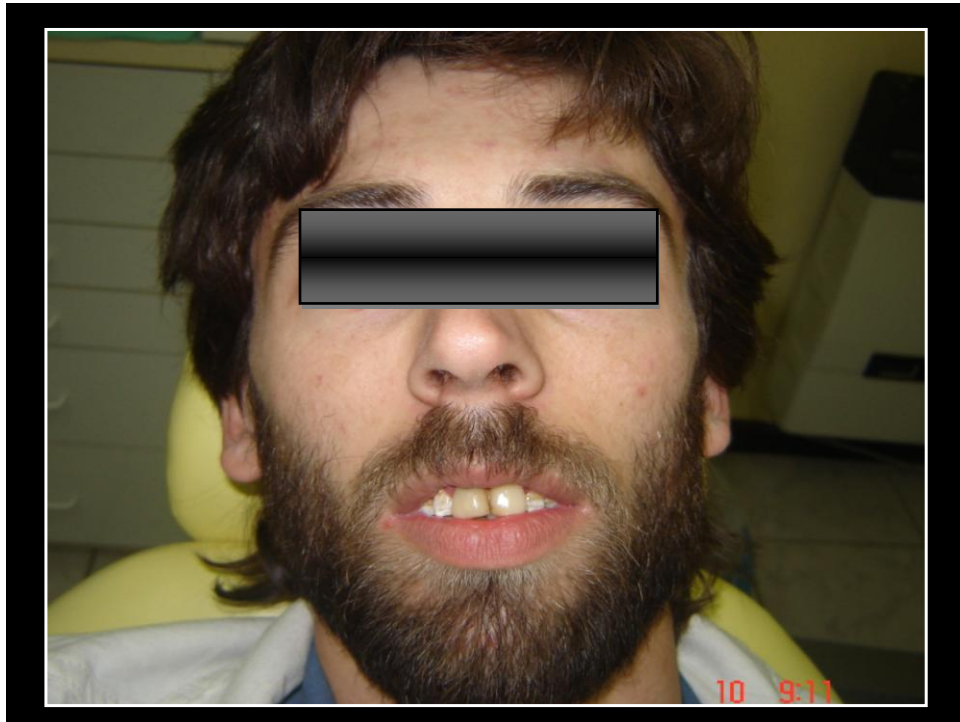
Fig. 1: Fotografías de frente y perfil del paciente

OCLUSION



**Relación de tamaño intermaxilar:** Normal      Sup.Mayor      Inf.Mayor

**Forma de las arcadas dentarias:** Redonda      **Triangular**      Cuadrada

**Línea Media:** Normal    Sup.    Inf.    Desviada    3      mm a izq. - **der.**

**Apertura bucal:** entre bordes incisales      mm    **Rebordes alveolares**      mm

**Distancia del borde incisal al ángulo interno del ojo:**      mm

**Trayectoria de la mandíbula:**      Al abrir       Al cerrar 

**Espacio de reposo interdentario:**      2      mm

**Relación incisal en sobremordida:**      mm vertical      mm horizontal

**Clasificación de Angle:** Clase    1      2      3

**Curva de Spee:**      **Normal**      cóncava      convexa      **alterada**

**Plano Oclusal:**      Normal      **Alterado**

Desoclusion canina      **Desoclusion can-inc.**      Alterada

Desoclusion en grupo

**Arcos de cierre:**      1 - 2

PRIMER CONTACTO EN CENTRICA

DEFLEXION

INTERFERENCIAS {  
                           Protrusiva  
                           Lateralidad derecha  
                           Lateralidad izquierda

Facetas de desgaste (pieza y superficie) (A-B-C)

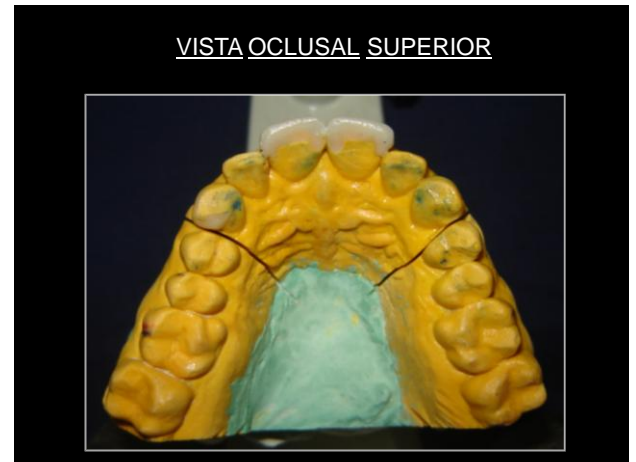
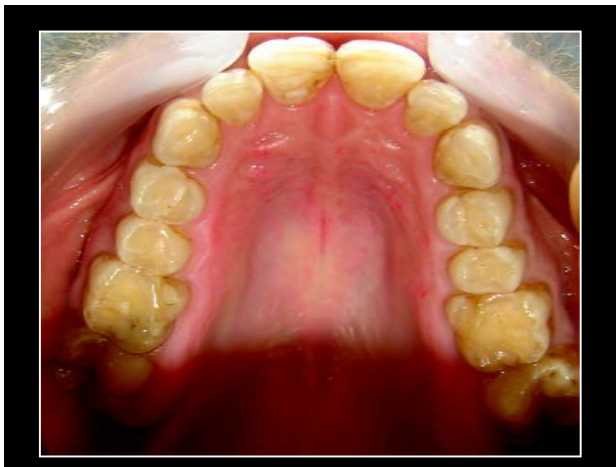
Fig. 2: Forma triangular de las arcadas

<u>OCLUSION</u>			
<b><u>Abrasión:</u></b>	Fisiológica		Patológica
<b><u>Bruxismo:</u></b>	Leve	Severo	<u>Crónico</u>
<b><u>Apretamiento:</u></b>	<u>En el día</u>	<u>En el sueño</u>	Bajo tensión
<b><u>Dolores al despertar:</u></b>		<u>Si</u>	No



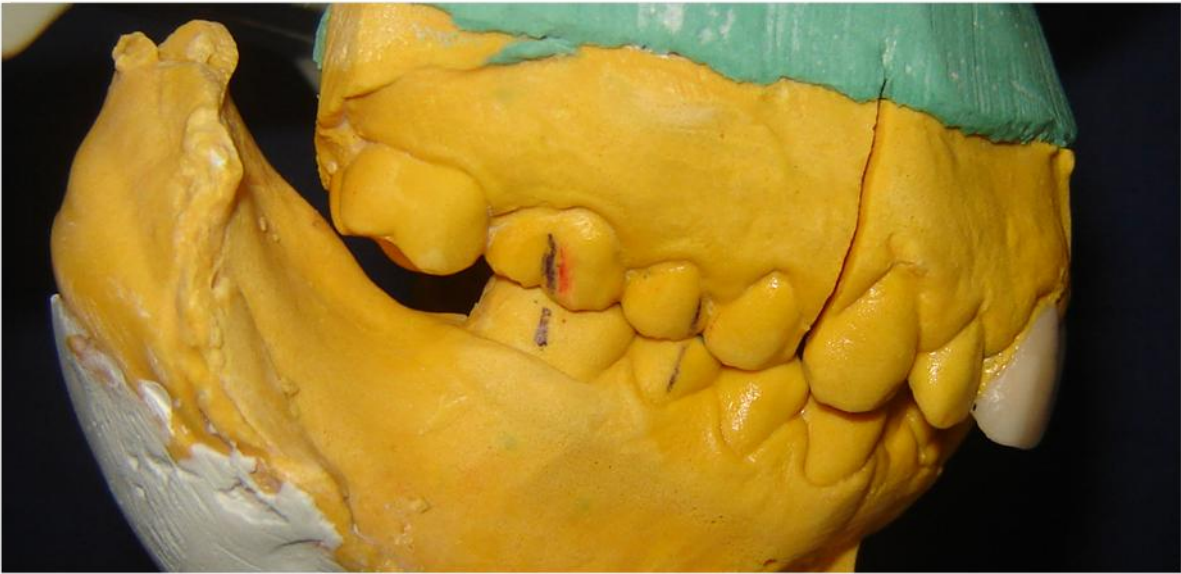

Fig. 3: Lado derecho. Observese alteración del plano oclusal y curva de Spee

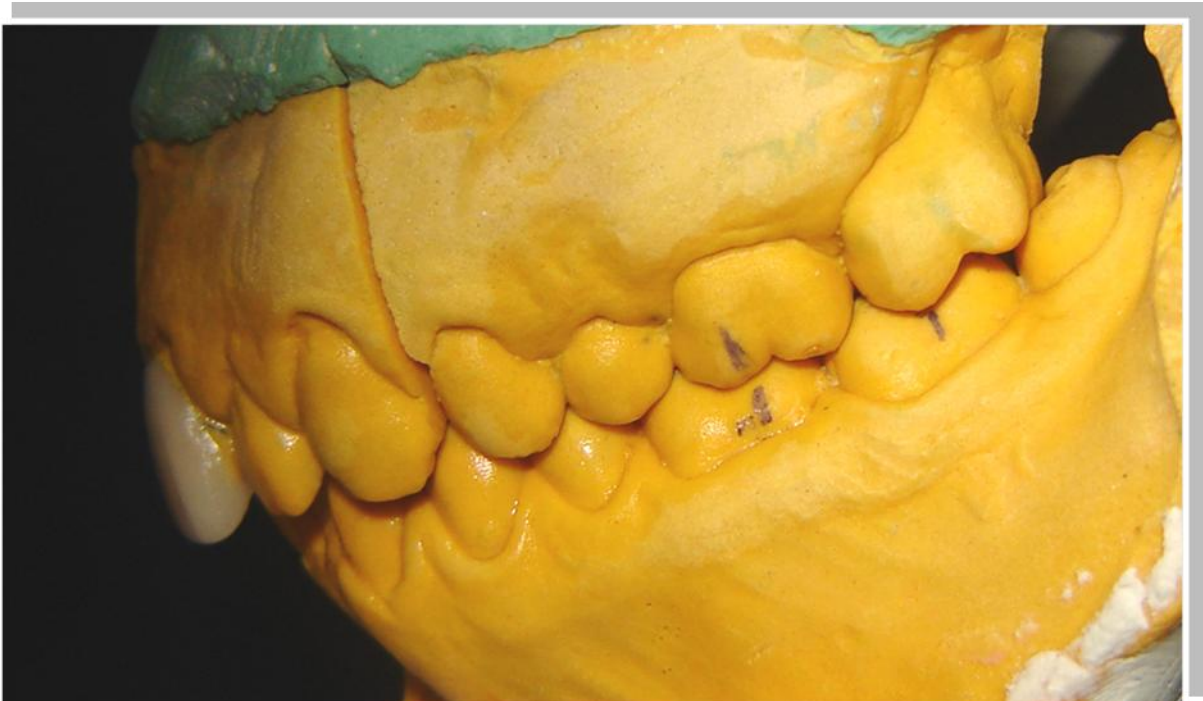
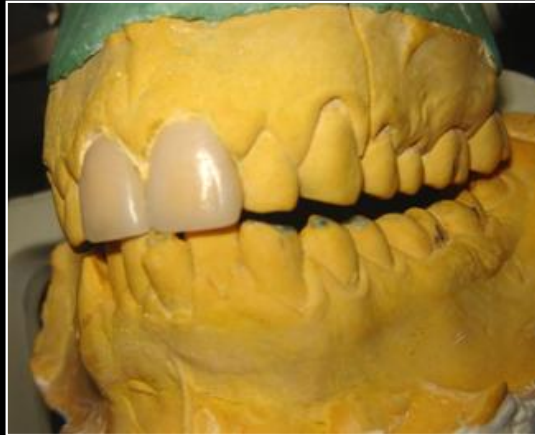
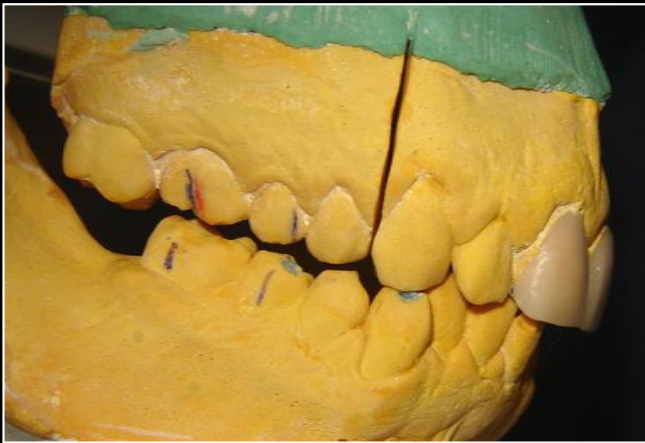Fig. 4: Lado izquierdo. Plano oclusal y curva de Spee normales

MOVIMIENTOS BORDEANTES

PROTRUSIVA



TRABAJO DERECHO



TRABAJO IZQUIERDO

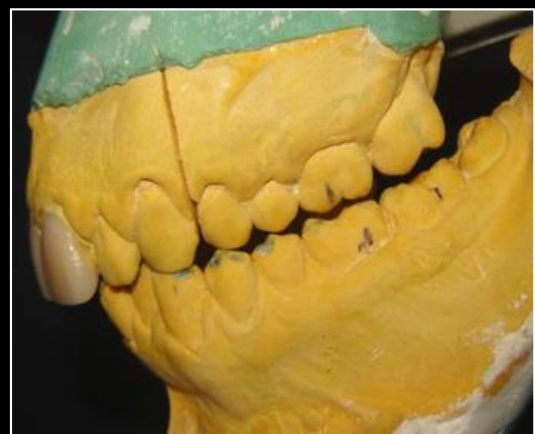

Fig. 5: Protrusiva y lateralidades. Desoclusion producida por caninos e Incisivos laterales.

Zona	Lado	Intensidad	Historia
------	------	------------	----------

Frontal	D	I	Mod	Severa	Ocasional	Crónica	Reciente	Jaqueca					
Temporal													
Occipital													
Orbital													
Observac.	No presenta alteraciones												
<b>ARTICULACION TEMPORO MANDIBULAR</b>													
	AL					HISTORIA							
	Izq.	Der.	Bostezar	Comer	Palpar	Espontan.	Rec.	Ocas.	Cron.	Inad.			
Dolor													
Crepitac.													
Chasquido													
Observac.	No presenta alteraciones												
<b>SISTEMA NEURO – MUSCULAR</b>													
	HAY			AL			HISTORIA						
Músculos	Izq.	Der.	Dolor	Espas.	Desv	Mover	Bost	Comer	Palpar	Esp.	Rec	Ocas	Inad
Masetero	x	x	x							x	x		
Temporal													
Pt.Externo													
Pt.Interno													
Digástrico													
Est.c.Mas													
A. Hioides													

## EVALUACION RADIOGRAFICA

### PANORAMICA

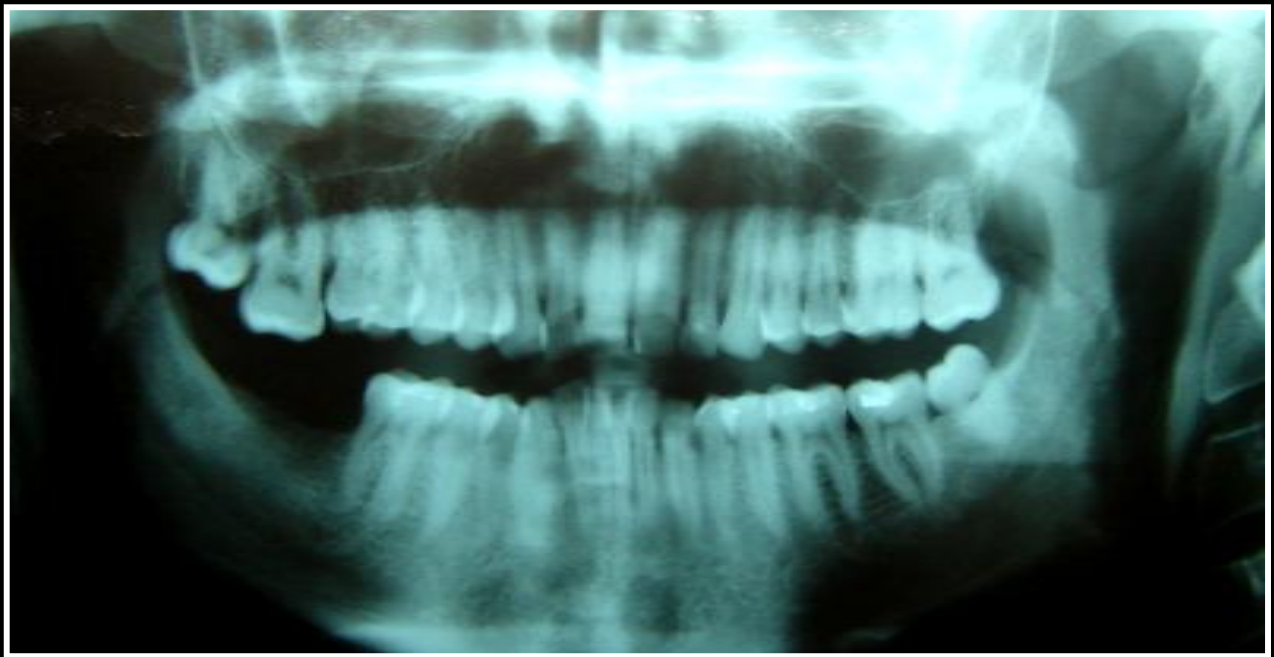
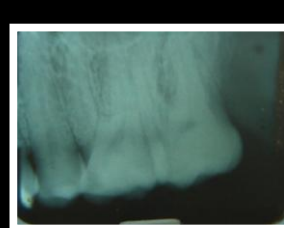
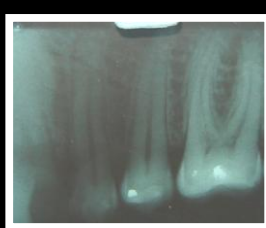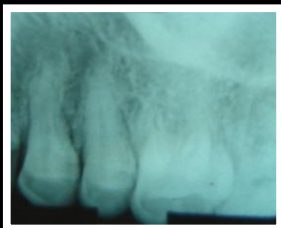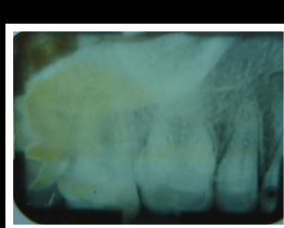
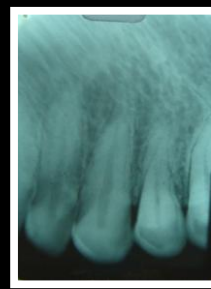
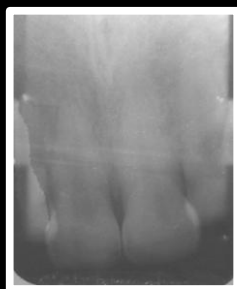


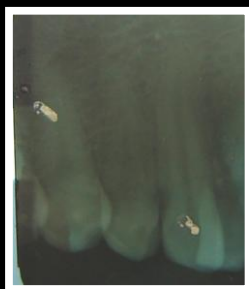Fig. 6: Radiografía Panorámica

PERIAPICALES

SUPERIORES



PERIAPICALES

INFERIORES

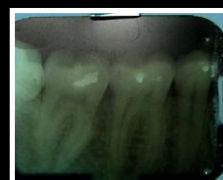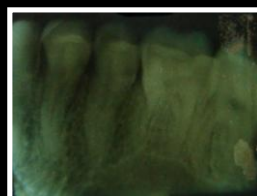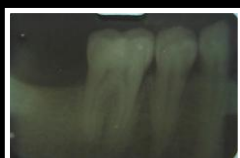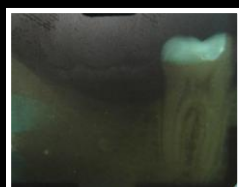
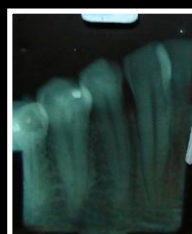


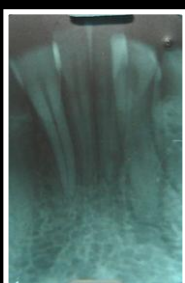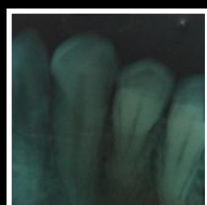Fig. 7: Evaluación radiográfica periapical

## MOTIVO DE LA CONSULTA

El paciente, se presento a la consulta, para tratar de resolver en primera instancia su condición estética, la cual se dirigía a la necesidad de recambio en elementos 11 y 21, de dos carillas de resina compuesta (Técnica Directa) que cubrían toda la cara vestibular de ambos incisivos centrales, las cuales estaban alejadas del color de las piezas naturales del paciente, por la pigmentación normal que se produce en este tipo de restauraciones, con un tiempo prolongado en boca y sin el control periódico necesario.

En realidad, no se trataba de dos carillas puntualmente, en donde se hubiera respetado el protocolo de preparación clínica para tal fin, ya que ambos tallados eran parciales en determinadas zonas de las caras de dichas piezas y no respondían a un desgaste uniforme en ambos frentes dentarios.

Esto se constato al momento de retirar ambas estructuras, en donde se podía observar desgaste marcado en algunos sectores, en otros un mínimo desgaste y en otras zonas, el esmalte intacto, sin desgaste alguno. (Fig.8).

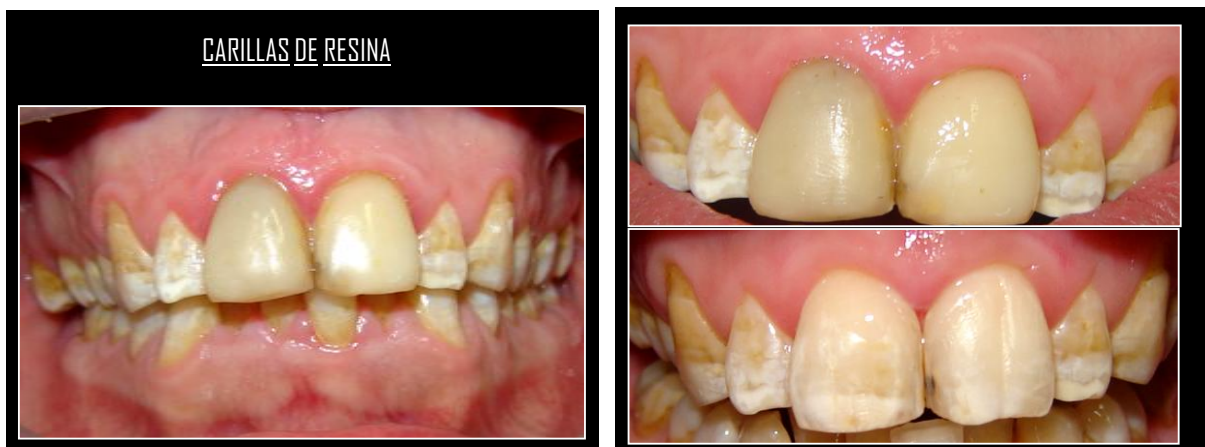

Fig. 8: Frenes de resina y retiro de los mismos.

## INSPECCIÓN CLÍNICA

### DIAGNOSTICO

A la inspección clínica el paciente presenta las siguientes características:

Presencia de todos los elementos a excepción de piezas nº 28,47 y 48.

Esta situación, en maxilar inferior derecho, con la pérdida temprana de ambos molares inferiores, (47 y 48), nos marca precisamente la causa de la extrusión de el elemento nº17 llegando prácticamente en habitual, casi a contactar su cúspide disto-palatina con el reborde inferior. (Fig.9).

Esta alteración, nos pone de manifiesto, un plano oclusal superior descendido en el sector, para lo cual se plantearan en su plan de tratamiento, dos alternativas para resolver esta situación.

A) Implante oseointegrado en sector de elemento 47, rehabilitándolo luego con una corona metaloceramica.

Tratamiento endodontico en su antagonista superior, Pieza nº 17, y regularización de su plano oclusal a través de desgaste selectivo o corona metaloceramica.

B) En caso de no optar por la primera alternativa, solamente quedaría la opción de la extracción del elemento superior (17), debido a que la falta de su antagonista, seguiría produciendo la migración oclusal del mismo y la extrusión marcada del elemento interferiría en el arco de cierre generando un desplazamiento propulsivo de la mandíbula <sup>(4)</sup>.

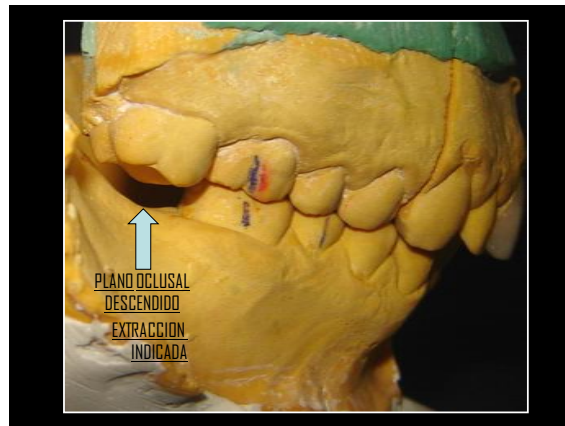


Fig. 9: Plano oclusal descendido.

Siguiendo con la inspección clínica, periodontalmente el paciente presenta zonas de acumulo de calculo supra gingival, con algunos sectores de su encía inflamada, tanto en maxilar superior como en maxilar inferior.

Procesos de caries generalizados en varias piezas, fundamentalmente en molares superiores e inferiores.

Las mismas situadas en elementos: 11-16-17-18-21-26-27-36-37 y 46. Las caries aparentan no ser demasiado profundas, de todas formas, debido a la acumulación de cálculo y placa bacteriana que muestra el paciente, hace presumir que la etiología de dichos procesos, esta dirigida fundamentalmente a una técnica de cepillado defectuosa, sumándole a esto, la mal posición que presentan varios elementos dentarios lo que seguramente dificulta aun mas la correcta higiene.

Esta característica de mal posición dentaria, fundamentalmente en sector antero inferior, se caracteriza por un apiñamiento de sus piezas, para las cuales, indudablemente la indicación mas precisa es la realización de un tratamiento ortodoncico. (Fig.10)



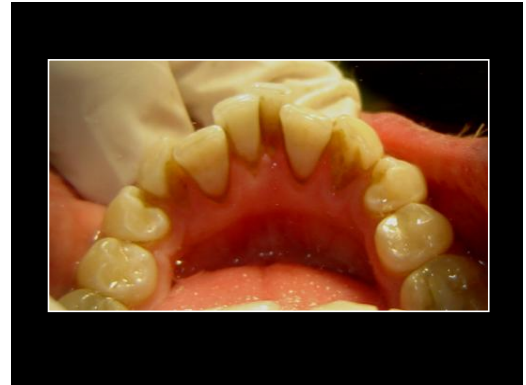
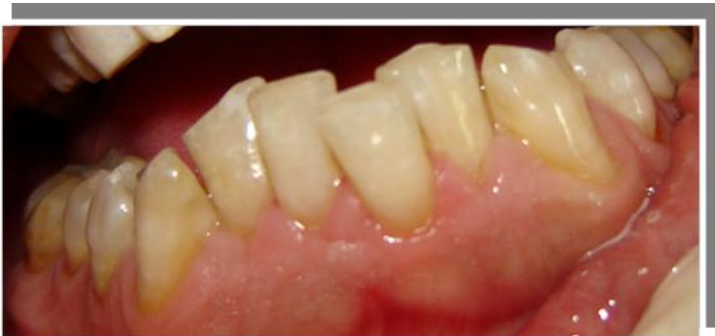
Fig.10: Apiñamiento antero inferior. Vista vestibular y lingual

En cuanto a los aspectos funcionales del paciente, presenta apertura y cierre normal, con una leve desviación a la derecha al abrir, y durante el cierre, centraliza su mandíbula, para luego generar una imperceptible desviación a la izquierda.

Los movimientos excéntricos, los realiza sin dificultad, una protrusiva en donde la disclusión es guiada por sus dos incisivos centrales superiores, y en sus lateralidades, tanto derecha como izquierda, la disclusión se realiza a través de una guía canina-incisiva.

Se observan también, facetas de desgaste, lo cual al interrogatorio, el paciente manifiesta dolores en músculos masticatorios con mayor intensidad al momento de levantarse, y presencia de frotamiento y apretamiento diurno, fundamentalmente en horarios de trabajo, para lo cual indudablemente el comienzo y la culminación de este tratamiento va a ser necesariamente una placa de relajación.

Al momento de evaluarlo estéticamente, el paciente, presenta cambio de coloración en sus elementos dentarios, insinuándose más en maxilar superior, con zonas que van del blanco tiza en casi todos los frentes vestibulares, interrumpidas por zonas marrones amarillentas parciales en tercios medio y gingival.

La valoración de la línea de la sonrisa, se ubica en un término medio, detalle a tener en cuenta para la posterior ubicación del margen gingival.

Elem.	Estado inicial	Prestaciones a realizar
18	Caries	Extracción
17	Caries	Extracción u obturación
16	Caries	Obturación
15	Sin alteraciones	Ninguna
14	Sin alteraciones	Ninguna
13	Sin alteraciones	Ninguna
12	Sin alteraciones	Ninguna
11	Frente de resina	Carilla de porcelana
21	Frente de resina-Caries	Carilla de porcelana
22	Sin alteraciones	Ninguna
23	Sin alteraciones	Ninguna
24	Resina	Control
25	Resina	Control
26	Resina-Caries	Obturación
27	Resina-Caries	Obturación
28	Ausente	–

38	Sin función	Extracción
37	Resina-Caries	Obturación
36	Resina-Caries	Obturación
35	Sin alteraciones	Ninguna
34	Resina	Control
33	Sin alteraciones	Ninguna
32	Sin alteraciones	Ninguna
31	Sin alteraciones	Ninguna
41	Resina	Control
42	Resina	Control
43	Sin alteraciones	Ninguna
44	Sin alteraciones	Ninguna
45	Sin alteraciones	Ninguna
46	Resina-Caries	Obturación
47	Ausente	Según plan de tratamiento
48	Ausente	Ninguna

## ETAPA PRE RESTAURATIVA

La etapa pre restaurativa, comenzó con toma de impresiones primarias, montaje de modelos en articulador y encerado diagnóstico para evaluar situación estética y funcional <sup>(5)</sup>.

### ENCERADO DIAGNOSTICO

Como en todo tratamiento rehabilitador, es de suma importancia esta etapa, debido a que no solamente provee un elemento diagnóstico de evaluación estética y funcional, sino que además proporciona algunas ventajas como por ejemplo <sup>(6)(7)(8)</sup>:

- Análisis del espacio requerido
- Muestra el resultado final
- Indica la cantidad de estructura dentaria que debe reducirse
- Es una importante vía de comunicación con el laboratorio
- Actúa como motivador del paciente

En el encerado diagnóstico de este caso clínico, a las piezas se las reconstruyo con ángulos más marcados, tanto los mesiales como los distales, y estéticamente de esta manera, quedaron dos elementos con más presencia, y con rasgos más característicos del sexo masculino, debido a que los frentes de composite que el paciente portaba con anterioridad tenían ángulos muy redondeados, características ellas del sexo femenino. (Fig.11)

Evaluada la situación preoperatoria, hecho el análisis de los modelos montados en articulador, tanto en estática como en dinámica, discrepancias entre céntrica y habitual, trayectorias mandibulares y todo lo concerniente al análisis previo y necesario para determinar que tipo de restauración sería la más conveniente, es que se decidió plantearle al paciente la alternativa de resolver su caso clínico a través de carillas de porcelana en sus dos elementos centrales antero superiores.

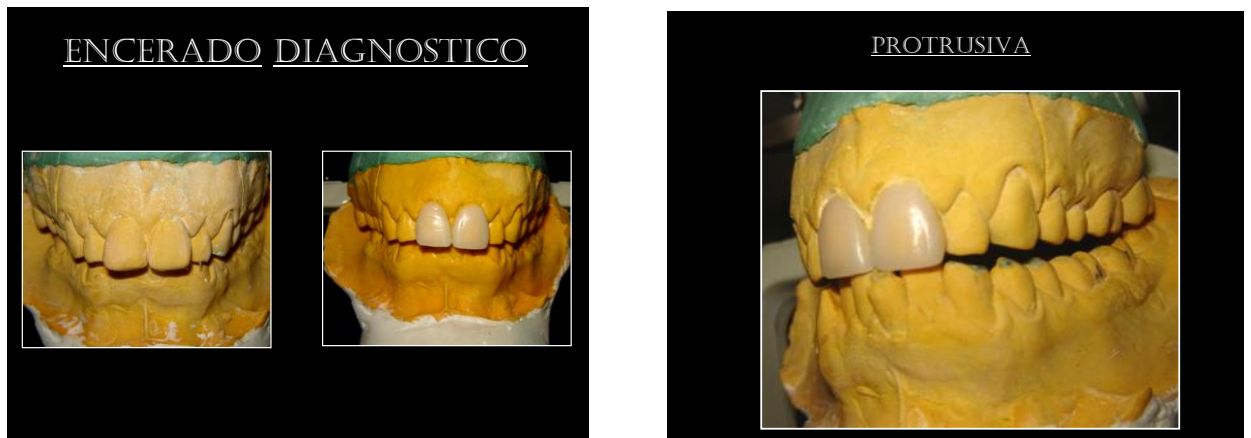


Fig.11: Encerado diagnóstico para evaluar situación estética, y movimientos bordeantes.

### PLAN DE TRATAMIENTO

- A) Colocación de placa mio relajante para eliminar sintomatología dolorosa, muscular.
- B) Plan preventivo de caries.
- C) Tratamiento ortodóncico para corregir mal posiciones dentarias.
- D) Implante oseointegrado en zona de elemento 47 y corona metalocerámica.
- E) Tratamiento endodóncico en elemento nº 17 y regularización de plano oclusal a través de desgaste selectivo o corona metalocerámica.
- F) Terapia periodontal consistente en:
  - Raspaje y alisamiento radicular
  - Enseñanzas de técnicas de higiene
  - Adecuación de técnicas de higiene oral.
  - Control y mantenimiento periodontal.

- G) Resolución y obturación de los procesos de caries, con resinas compuestas.
- H) Técnica de blanqueamiento dental.
- I) Topicaciones de flúor.
- J) Carillas cerámicas en elementos 11 y 21.
- K) Placa de relajación.
- L) Controles periódicos y a distancia.

### PLAN DE TRATAMIENTO REALIZADO

- A) Colocación de placa miorrelajante para eliminar sintomatología dolorosa muscular.
- B) Plan preventivo de caries.
- C) Terapia periodontal.
- D) Blanqueamiento dental ambulatorio.
- E) Resolución y obturación de todos los procesos de caries con resinas compuestas.
- F) Topicaciones de flúor.
- G) Carillas cerámicas en piezas 11 y 21.
- H) Controles periódicos y a distancia.

NOTA: El paciente no acepto la realización de tratamiento ortodoncico, ni la colocación de implante en 47.

## PLAN DE TRATAMIENTO REALIZADO

### INICIACIÓN CLÍNICA

#### PLACA DE RELAJACIÓN

Sin duda que hoy en día, tanto una rehabilitación completa, como una restauración unitaria como es este caso clínico de carillas, en la medida que el paciente presente signos concretos de para funciones, mas precisamente apretamiento o en su defecto lo que es mas grave, frotamiento, es absolutamente necesaria la confección e instalación de una placa de relajación no solo para proteger nuestra rehabilitación, sino también para proteger todo el sistema.

En este caso particular, el paciente presentaba a la inspección, áreas facetadas de desgaste en la mayoría de sus piezas, además de recabar información en el interrogatorio hecho, durante la confección de la historia clínica, de la sintomatología dolorosa en sus músculos masticatorios, mas precisamente en zona de maseteros, y fundamentalmente en horarios de la mañana, al momento de levantarse, lo que nos daba la pauta de una gran actividad para funcional nocturna.

De todas formas, es conveniente aclarar que el paciente, también comento darse cuenta que durante sus horarios de trabajo, percibía que no solo apretaba sus dientes, sino que también los frotaba de un lado a otro, lo que llevo a indicarle, que en la medida que su trabajo se lo permitiera, iba a ser necesaria la utilización de este dispositivo, también en horarios diurnos.

El planteo de la realización en primera instancia de la placa miorrelajante se debe a la necesidad de utilizar este dispositivo terapéutico, para hacerle frente a la sintomatología dolorosa muscular que relata el paciente en sus músculos masticatorios.

La confección de la misma, comenzó con toma de impresiones de maxilar superior e inferior, montaje de los mismos en posición de oclusión habitual en un oclisor, y posteriormente se procedió a delimitar con un grafito el ecuador dentario.

La placa se iba a confeccionar en maxilar superior, por lo que luego de delimitar el ecuador dentario, se rellenaron todos los espacios y ángulos muertos por encima del mismo para evitar el fluido de acrílico a esos sectores, que luego influirían en el acabado final de la misma.

Se enceró la placa sobre el modelo superior y se hizo una leve prominencia en los contactos caninos para que al momento de la instalación, solo contactaran estas piezas con el fin de lograr el reposicionamiento de la mandíbula a la posición de relación céntrica.

Una vez concluido el encerado, se envió el mismo al laboratorio, para que el técnico la terminara.

Se lo cito al paciente en una próxima sesión y se le instalo dicha placa, la cual luego de hacer algunos ajustes para su instalación, se le indico la utilización de la misma por un periodo de 48 hs, tiempo en el cual, se estima la reposición mandibular a relación céntrica.

Posteriormente, en una nueva consulta se quitaron ambos contactos caninos hasta el punto en donde comenzaran a haber contactos de cúspides fundamentales inferiores sobre dicha placa.

Se ajustaron dichos contactos, al igual que los movimientos excéntricos, tratando de dejar al paciente con una oclusión ideal, caracterizada por contactos axiales, estables y libres de interferencias.

Se lo cito posteriormente para evaluar posibles cambios en la posición mandibular que hubieran generado otros nuevos contactos, pero en realidad no solo en esa consulta, sino en citas posteriores, el paciente mantuvo la misma posición mandibular lograda al principio, razón por la cual, se estimo que no era necesaria una próxima evaluación de la placa con respecto a su ajuste. (Fig.12-13)



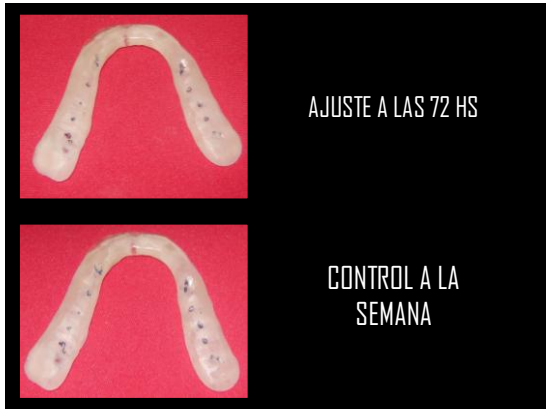

Fig.12: Ajustes Oclusales

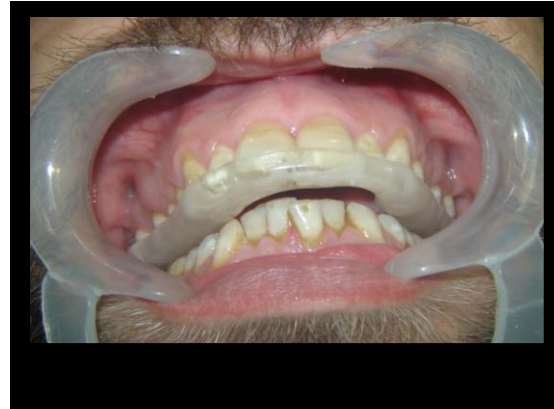

Fig.13: Placa instalada

### PLAN PREVENTIVO

Se indico al paciente, un plan de actividades referidas fundamentalmente a la reducción de azucares en su dieta que eran las que participaban activamente en su actividad de caries.

Como por ejemplo, se trato de reducir lo más que se pudiera, la ingesta de hidratos de carbono, controlando de esta manera los azucares, que pudieran ser nocivos en su dieta.

Se le explico lo importante de una alimentación rica en fibras y reducida en carbohidratos

Se adecuaron técnicas de higiene oral para lograr que sus cepillados fuesen más efectivos.

Bjertness<sup>(9)</sup>, sugiere que la enfermedad, esta mas relacionada con la calidad de la higiene que con la frecuencia de cepillado.

Según Hansen y Gjermo<sup>(10)</sup>, la técnica de cepillado ideal es la que permite la eliminación completa de la placa en el menor tiempo posible, sin causar ninguna lesión a los tejidos.

Al paciente se le indico la técnica de cepillado horizontal o de barrido quizás la técnica más difundida, utilizada por la mayoría, por ser la más simple. La cabeza del cepillo se posiciona en un ángulo de 90° respecto de la superficie dentaria y se realiza el movimiento horizontal. Las superficies

oclusal, lingual, y palatina de los dientes se cepillan con la boca abierta y las superficies vestibulares se limpian con la boca cerrada<sup>(11)</sup>.

Se le enseñó a utilizar elementos de higiene accesorios, como hilo dental, que de todos los métodos para la eliminación interproximal de la placa bacteriana es el más universal<sup>(11)</sup>.

Reitman y colaboradores<sup>(12)</sup>, Kinane y colaboradores<sup>(13)</sup>, dicen que cuando el cepillado dental se realiza junto con el hilo, se elimina más placa de las superficies proximales que si se cepillara solamente.

Se le indicaron y se le enseñó a utilizar sustancias reveladoras de placa bacteriana para ponerle de manifiesto las áreas donde debía intensificar aun más su técnica de higiene.

La misma, se puede indicar poco antes del cepillado dental, para identificar la cantidad de placa presente después del último cepillado y recibir una imagen inmediata de su calidad de higiene.

O bien, después del cepillado dental, lo que permitirá identificar las áreas que necesitan esfuerzos adicionales para lograr una higiene correcta<sup>(11)</sup>.

Se aconsejó la necesidad de realizar controles periódicos y a distancia luego de finalizado su tratamiento.

## TERAPIA PERIODONTAL

Al paciente se lo sometió en primer término a terapia básica periodontal para eliminar varias zonas con cálculo supra e infragingival que obviamente mantenían a los tejidos blandos, en un permanente estado inflamatorio y más puntualmente en zona de 11 y 21 donde posteriormente se instalaran las carillas.

A tal efecto, los estudios clínicos de las pasadas décadas, han confirmado la eficacia de los procedimientos no quirúrgicos en el tratamiento de las infecciones periodontales<sup>(14)</sup>.

Previo a comenzar dicho tratamiento periodontal, se retiraron los frentes de resina compuesta y se comprobó que la desadaptación de los mismos, habían sido potentes trampas de placa bacteriana, y no solo mantenían el

estado inflamatorio en el lugar, sino que también producían mal olor en el sector, manifestado por el paciente y comprobado clínicamente al retirar dichas estructuras de resina.

Cabe señalar, que aproximadamente a las 48 hs de haber retirado ambos frentes de resina, se pudo constatar mejoría clínica de los tejidos gingivales (Fig.14-15).

No obstante, Page RC y colaboradores<sup>(15)(16)</sup>, dicen que actualmente esta fuera de discusión la importancia de la placa bacteriana como principal factor etiopatogénico de las enfermedades periodontales. Dicen que diversos aspectos como los factores ambientales, genéticos y del hospedador, modulan el curso de las infecciones periodontales, y dirigen la investigación hacia otros mecanismos más complicados, cimentados en los planos molecular y celular.

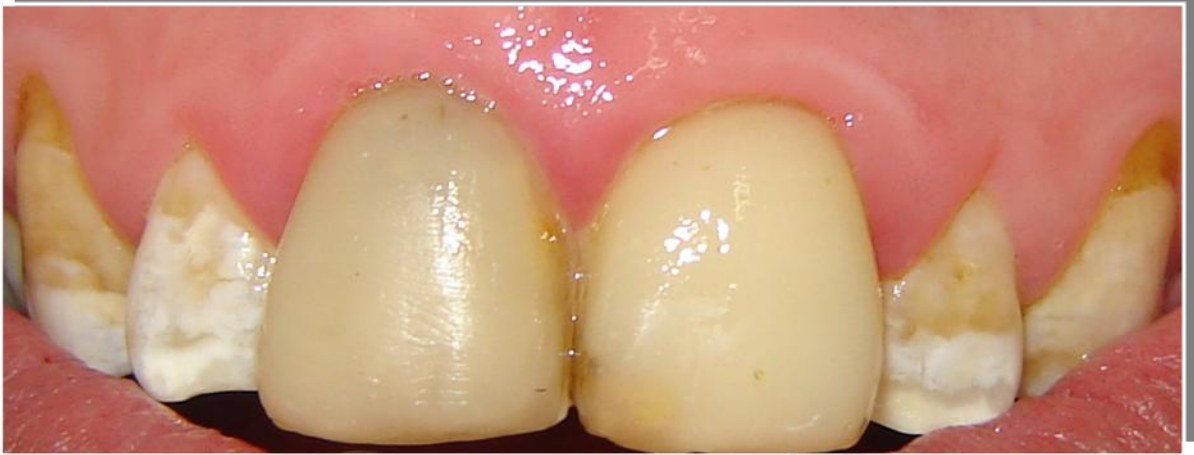

Fig. 14: Nótese la inflamación gingival existente.

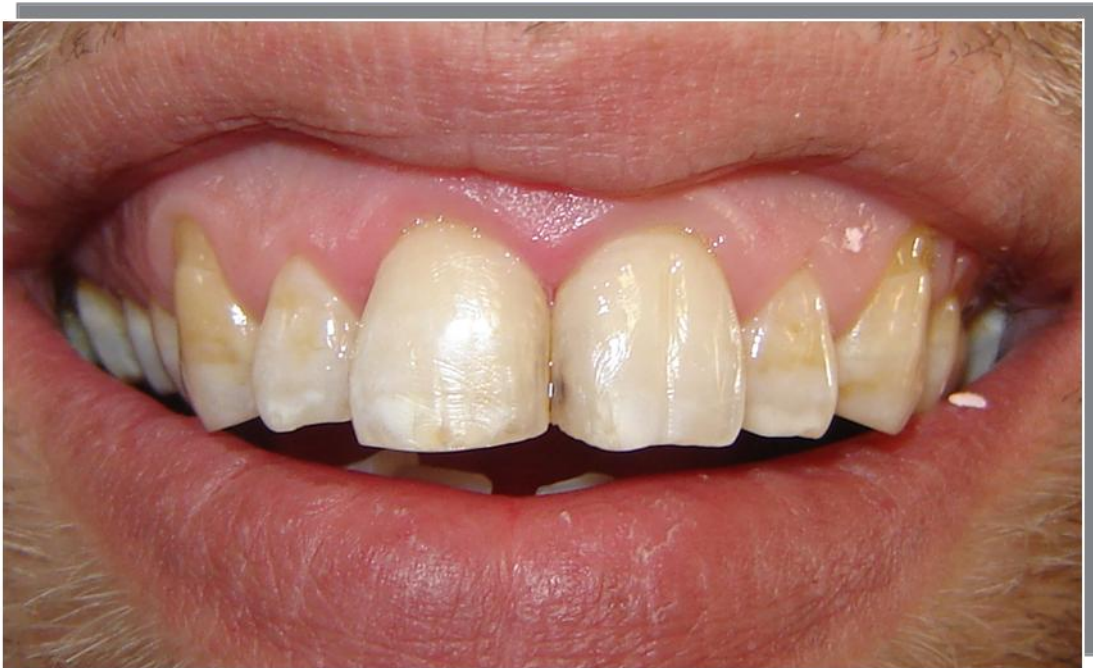

Fig.15: Notable mejoría gingival sin los frentes de resina.

De todos modos, se destaca, que la sobre extensión sub-gingival de estos frentes resinosos, era lo que mantenía la constante inflamación del tejido blando por acumulación de placa bacteriana.

### BLANQUEAMIENTO

Según Lozada O y colaboradores<sup>(8)</sup> el éxito del blanqueamiento dental tanto en dientes vitales como en piezas no vitales, es impredecible, ya que la longevidad de los resultados no puede ser 100% garantizada por el odontólogo.

No obstante, siguiendo con el protocolo clínico que se había fijado, se lo sometió al paciente a un blanqueamiento dentario con técnica ambulatoria y se utilizó peróxido de hidrógeno al 16% durante siete días con cubetilla durante las noches, siendo suficiente este periodo de tiempo, para lograr una estabilidad en el color, teniendo en cuenta la inestabilidad que el mismo presentaba al momento de la primera consulta. (Fig. 16).

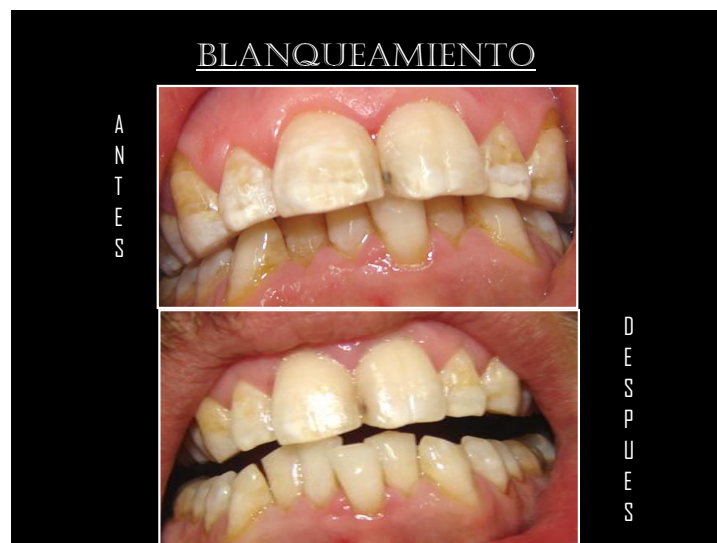

Fig.16: Blanqueamiento. Antes y después del mismo.

El paciente no relata sensibilidad postoperatoria, pero según Feinman<sup>(17)</sup> la misma cuando se presenta, parece estar relacionada con el paso del peróxido de hidrógeno a través del esmalte y la dentina, lo que produce una ligera irritación pulpar, por esta razón, estaría contraindicada la técnica, a pacientes con hipersensibilidad dentaria no controlada.

Es importante citar también lo que Barkhodar y col<sup>(18)</sup>.concluyeron en su estudio, que coincidiendo con otros estudios publicados, observaban que el blanqueamiento, tiene efectos nocivos sobre la interfase diente restauración.

Por lo tanto, recomiendan la colocación de la restauración estética indicada, a los dos días de haber culminado el blanqueamiento para minimizar el efecto del agente blanqueador sobre las propiedades adhesivas de dicha restauración, sin embargo, se considera mas seguro realizar las restauraciones estéticas necesarias, siete días después, de finalizado el blanqueamiento.

Una vez terminado el blanqueamiento, y teniendo estabilizado los tejidos blandos, se esta en condiciones de poder comenzar con el protocolo clínico de preparación de las piezas que van a recibir ambas estructuras cerámicas.

## CARILLAS

Una carilla puede ser definida como una lamina de material resinoso o cerámico, que se adhiere firmemente a la estructura dentaria, para la restauración de defectos estéticos que alteran la sonrisa del paciente<sup>(19)</sup>.

Bien lo manifiesta este concepto, en donde se hace alusión a la posibilidad de que el material interviniente en la confección de estas estructuras puede ser resinoso o cerámico.

Un estudio de revisión de la literatura hecho por Edward J Swift y colaboradores<sup>(20)</sup>, en donde se comparo la efectividad de la técnica de restauración indirecta de porcelana ,y las técnicas de restauración indirecta y directa de composite y en donde también se considero la longevidad de la restauración y la satisfacción del paciente, dio como resultado que : la supervivencia general fue del 94% para la porcelana, 90% para la técnica indirecta con composite y del 74% para la técnica directa de composite .Como detalle, el rango de supervivencia fue superior, en los casos donde el borde incisal fue reducido.

La evaluación con respecto a la satisfacción de los pacientes fue del 93% para la porcelana ,82% para la técnica indirecta de composite y del 67% para la técnica directa de composite

Interpretando esta revisión de la bibliografía , se puede deducir que los resultados, no muestran una diferencia significativa en lo que respecta a supervivencia entre la técnica indirecta de porcelana con la técnica indirecta de composite, pero otros autores, dicen que partiendo de la comparación entre los dos materiales en cuestión(porcelana vs composite) aparte de las ventajas estéticas de el primero sobre el segundo, las nuevas porcelanas son muy resistentes, con una dureza similar o incluso superior a la del esmalte <sup>(21)</sup>.

### COMPARACIÓN CLÍNICA CON TRATAMIENTOS ALTERNATIVOS

Los tratamientos alternativos que podrían ser comparados con las carillas de porcelana en general y en este caso particular, no son numerosos.

Para este caso clínico específico, las otras probables alternativas serian:

- Blanqueamiento.
- Carilla de composite (Técnica Directa).
- Carilla de composite (Técnica Indirecta).
- Corona metaloceramica o de cerámica pura.

Para la primera alternativa viable de realizar, como lo es, el blanqueamiento dental, en este caso particular, el desgaste producido con antelación para realizarle al paciente los dos frentes de composite invalidaban la posibilidad de esta alternativa.

No obstante, de no preexistir desgaste dentario previo, la misma es valida si se la mira desde el punto de la conservación de tejido, pero con la desventaja de la conocida recidiva de la pigmentación a través del tiempo lo que obliga a la repetición de dicho tratamiento.

Con respecto a la segunda y tercera alternativa, como lo son, la técnica directa e indirecta de las carillas de composite, se cito previamente un

estudio de revisión de la bibliografía en donde los porcentajes de supervivencia, fundamentalmente de la técnica indirecta, no se alejaban demasiado de los porcentajes de supervivencia de las carillas de porcelana en ese estudio ,no obstante ,como desventaja principal de la técnica con composite se puede mencionar la comprobada pigmentación a través del tiempo que este material posee con respecto a la porcelana<sup>(21)</sup>.

Por ultimo, la alternativa de corona total no estaría indicada en este caso, ya que el remanente dentario es suficiente como para recibir un frente cerámico, y con la posibilidad de no quedar afectada estructuralmente la pieza.

Peña López y colaboradores <sup>(21)</sup>, hacen una interesante descripción de las ventajas y desventajas de las carillas de porcelana frente a las carillas de composite y a las coronas de recubrimiento total, que serán consideradas a continuación, lo que completaría la determinación de realizar frentes cerámicos en este caso particular.

## VENTAJAS

1). TÉCNICA DE DIFICULTAD MEDIA. Las destrezas y habilidades necesarias para poder llevar a cabo un tratamiento por medio de carillas de porcelana son accesibles a todos los odontólogos con un entrenamiento de dificultad media, en relación a la mayor facilidad del composite y escasa dificultad de la corona.

2). PREPARACIÓN DENTARIA MUY CONSERVADORA. La cantidad de estructura dentaria a eliminar para conformar un diente como receptor de una carilla de porcelana es escasa en comparación con la preparación necesaria para una corona de recubrimiento total.

En los casos menos conservadores se elimina en torno al 30% de la estructura dentaria. Esto es de 2,4 a 4,3 veces menos que para una corona de recubrimiento total <sup>(22)</sup>.

3). ESTÉTICA MUY ELEVADA. La ausencia de metal en la preparación protésica junto con el grosor de la cerámica empleada permite una transmisión óptima de la luz, que se va a reflejar en la dentina



subyacente de manera similar a la del diente sano. El resultado estético es óptimo, no ocurriendo esto, en una corona de recubrimiento total metalo cerámica.

Su color parece natural y es estable a largo plazo, pues no se altera por ninguna circunstancia mientras no se fracture, no ocurriendo esto con las carillas de composite que se pigmentan a través del tiempo.

Por otro lado, el color es parcialmente modificable si empleamos maquillajes cerámicos o bien tintes internos incorporados al composite cementante.

4).RESISTENCIA ELEVADA A LAS FUERZAS. Una vez cementadas son capaces de soportar fuerzas de tracción, tensión y cizallamiento importantes pues la adhesión que consiguen al esmalte es elevada <sup>(23)</sup>.

Respecto de este punto, se menciona la importancia del grabado con ácido fluorhídrico en la superficie interna de la porcelana, relacionando esto como uno de los puntos más importantes en la determinación de la fuerza de adhesión entre el cemento de composite y la carilla, y concluyendo que: la retención mecánica obtenida grabando la porcelana, cuadruplica la resistencia al cizallamiento cuando se compara con la porcelana no grabada <sup>(24)</sup>.

5).BIOCOMPATIBILIDAD LOCAL Y GENERAL. De todos los materiales de recubrimiento total que poseemos, la cerámica es junto con el oro, el que menos reacciones biológicas desencadena.

Su superficie lisa, no retiene placa, comparándola con la posibilidad de retención que posee el composite, mas si este, posee escaso pulido superficial.

6).RESISTENCIA AL DESGASTE. Las fuerzas oclusales y de masticación no las desgastan, aunque pueden llegar a fracturarlas. Menor resistencia al desgaste posee el composite.

7).RESISTENCIA A LA TINCIÓN. La superficie glaseada de la porcelana no permite la incrustación de tinciones, al no presentar microporosidad. Este glaseado permite el mantenimiento del brillo

superficial durante todo el tiempo de vida de las carillas. Solo en la interface del cemento pueden formarse tinciones con el tiempo.

El composite no es resistente a la tinción, y con el tiempo se requiere un recambio del mismo porque la alimentación y fundamentalmente las bebidas que se consumen a diario (mate, te, café) lo tiñen.

8).RESISTENCIA AL ATAQUE QUÍMICO. Diferentes sustancias químicas, como ácidos (cítricos y otros), disolventes (alcohol), medicaciones (antibióticos) y cosméticos (colutorios) pueden producir alteraciones tanto en el esmalte dentario como en las carillas de composite. Sin embargo las carillas de porcelana son inalterables ante estas agresiones.

9).RADIO OPACIDAD. Su densidad las hace similares al esmalte en cuanto a la penetrabilidad por los rayos x, esto permite, que el diente situado por debajo, sea accesible a la exploración radiográfica, aun recubierto por la carilla.

Esto no sucede en una corona metaloceramica por la imposibilidad que nos produce el metal subyacente.

10). TIEMPO ACEPTABLE. Los tiempos de tratamiento son inferiores a los de una corona de recubrimiento total.

## INCONVENIENTES

1).TÉCNICA CLÍNICA MÁS COMPLEJA. La técnica clínica es más compleja que para las carillas de composite y mucho más que para una corona.

2). TÉCNICA DE LABORATORIO COMPLEJA. El laboratorio dental necesita llevar a cabo técnicas de gran precisión para lograr un ajuste exacto de la carilla. Los márgenes son lugares de gran dificultad para su ajuste. Además deben ser muy delgadas y en consecuencia son muy frágiles.

3).FRAGILIDAD RELATIVA. La construcción de finas láminas de porcelana, da una fragilidad inherente a las carillas, lo que hace que, con

alguna frecuencia, se produzcan fracturas de las mismas. Una vez cementadas esta fragilidad se atenúa considerablemente.

4).DIFICULTAD PARA LA REPARACION. La carilla fracturada es de difícil reparación, aunque en ocasiones se puede llevar a cabo. El problema es que, con el tiempo aparecen tinciones, en la interface reparada.

5).TÉCNICA ADHESIVA COMPLEJA. La técnica de adhesión es muy minuciosa y requiere una preparación importante, que consume tiempo y esfuerzos en un grado muy superior al del cementado no adhesivo de las coronas de recubrimiento total metalo cerámicas.

6). TRATAMIENTO IRREVERSIBLE. Una vez tallado el diente no lo podemos recuperar, aunque su invasión sea mínima.

7).IRREVERSIBILIDAD EN EL COLOR. Imposibilidad de cambiar el color una vez cementada la carilla.

## INDICACIONES Y CONTRAINDICACIONES

### INDICACIONES

Generalmente las principales indicaciones de las carillas de porcelana son problemas estéticos de una u otra etiología, pero también, aunque con más reservas, estarían indicadas para resolver algunas alteraciones anatómicas y funcionales <sup>(21)</sup>.

## INDICACIONES ESTÉTICAS

a).Cambios de coloración dentaria: Las discromías y tinciones intrínsecas (tetraciclinas, fluorosis, dientes desvitalizados, tinción por amalgama, envejecimiento natural, etc.), pueden ser modificados por medio de carillas de porcelana <sup>(21)</sup>. Pero según Gerard.J Chiche y Alain Pinault <sup>(1)</sup>, la ocultación de manchas de tetraciclina con carillas de porcelana es difícil y puede originar una solución opaca y monocromática. Además, la preparación puede tener que extenderse a la dentina para conseguir un espesor máximo de la carilla, y el espaciador del muñón debe aumentarse para el espesor adicional de cemento y una mayor capacidad de enmascaramiento.

Bulbule NS y colaboradores <sup>(25)</sup>, señalaron al respecto, de pacientes tratados por decoloración marcada en sus dientes inferiores producida por tetraciclina, que la técnica de laminado de porcelana es una técnica sensible que requiere arte y habilidad para crear un aspecto natural. Las preparaciones apropiadas de los dientes con la colocación apropiada de la línea de terminación final y el cuidado en la técnica de cementación pueden traer resultados estéticos aceptables.

No obstante, dentro de las alteraciones del color quizás la más frecuente sea la de las piezas dentarias tratadas endodónticamente como consecuencia de un traumatismo o bien por la presencia de compuestos orgánicos durante la endodoncia <sup>(26)</sup>.

b).Cambios de posición dentaria

c).Cambios en la textura superficial dentaria.

d).Cierre de diastemas.

## ANATÓMICAS

La indicación de carillas para solucionar anomalías de forma, tamaño o volumen dentario, tanto congénitos como adquiridos debe tomarse con cierta reserva. No obstante, cualquiera de ellos, siempre y cuando sean de pequeña intensidad o severidad podría ser restaurada con carillas sin perjuicio de otro tipo de tratamientos como coronas de recubrimiento total, en principio mas adecuadas. Así, podrían solucionarse tanto anomalías congénitas (hipoplasias del esmalte, microdoncias y dientes conoideos, etc.) como adquiridas (fracturas, atriciones, abrasiones, etc.) e incluso las ocasionadas por trastornos alimentarios (bulimias, etc.) con el fin de reponer la estructura dentaria perdida por la erosión ocasionada por los vómitos/regurgitaciones repetitivas de estos pacientes.

## FUNCIONALES

Peña López y colaboradores<sup>(21)</sup>, opinan que las carillas de porcelana pueden solucionar alteraciones funcionales tales como restauración de las guías anterior y canina colocándolas sobre la cara palatina de los dientes antero superiores, mas que a expensas de la cara vestibular de los inferiores, contraponiéndose a lo que dice Wall JG y colaboradores<sup>(27)</sup>, quienes manifiestan que las carillas de porcelana pueden considerarse un enfoque conservador para restaurar la guía anterior, especialmente en incisivos inferiores desgastados. Un incremento en la longitud incisal de hasta 2mm no cambia significativamente la resistencia a la fractura de la restauración ni del diente.

## CONTRAINDICACIONES

Como en toda rehabilitación también existen las contraindicaciones, que

Por citar a las situaciones clínicas mas frecuentes, podríamos nombrar:

- A)** Pacientes Bruxomanos, situación muy frecuente en la clínica diaria con la salvedad de aquellos casos que pudieran ser tratados interdisciplinariamente por Psicólogos o Neurólogos <sup>(28) (29)</sup>.
- B)** Pacientes con mordida borde a borde <sup>(30)</sup>.
- C)** Pacientes que no posean una oclusión mutuamente protegida o que no presenten un soporte oclusal correcto <sup>(26)</sup>.
- D)** Donde no exista una armonía con los tejidos blandos alrededor de la pieza <sup>(31)</sup>.
- E)** Respiradores bucales: Los materiales están más sometidos a stress cuando se mojan y secan continuamente, por lo tanto no esta claro el pronóstico a largo plazo <sup>(32)</sup>.

## FUNDAMENTOS PARA LA ELECCIÓN DEL TRATAMIENTO

### CON CARILLAS DE PORCELANA

Las razones que llevaron a optar por esta alternativa de tratamiento, estuvieron basadas y apoyadas en la lectura de bibliografía en primera instancia, que le daban:

- 1.)** El respaldo y la predictibilidad a este tipo de restauraciones, a través del tiempo, lógicamente, aplicándolas en el caso indicado, y con una técnica correcta.
- 2.)** El paciente por varios años había sido portador de dos pseudocarillas de resina compuesta, las cuales, a pesar de no haber tenido el control clínico adecuado y de no tener líneas de acabado correctas, habían permanecido en boca por bastante tiempo sin mayores complicaciones a

excepción del compromiso estético y problemas gingivales que motivaron la consulta del paciente.

**3.) Odontología conservadora .**Las piezas en cuestión estaban absolutamente integras estructuralmente ,sin ningún proceso de caries importante que nos hiciera pensar en el desmoronamiento de un esmalte sin soporte, todo lo contrario, la única pérdida de sustancia que presentaban ambos elementos , era ese mínimo desgaste vestibular que se le había realizado para formar esas dos restauraciones directas de composite, por lo tanto era descabellado pensar en tallar todo el contorno de la pieza, para realizar una corona de recubrimiento total.

**4.)** Con el advenimiento de las nuevas técnicas de cementación en base a cementos adhesivos, que dan la seguridad de obtener muy buenos resultados clínicos, fue otro de los motivos que llevo a decidir por este tratamiento.

**5.) Material a utilizar.** Indudablemente que la elección de un tratamiento, cualquiera que sea, se basara fundamentalmente en la disponibilidad de un material fiable, que tenga las mejores características ya sea desde el punto de vista estético como funcional, cualidades a la que no escapa la porcelana dental, y la colocan hoy en día en un escalón de privilegio por sobre los demás materiales utilizados para este fin

**6.) Predictibilidad de este tipo de restauraciones.**

Un estudio retrospectivo, en donde se hizo una evaluación clínica de 6 a 12 años de 182 láminas de porcelana veneers, arrojó los siguientes resultados <sup>(33)</sup>:

- Las porcelanas veneers arrojaron un bajo ritmo de fracaso clínico, de un 5,6% aproximadamente a los 12 años.
- La posibilidad de supervivencia de las 182 porcelanas veneers acorde a la estimación del método de supervivencia de Kaplan – Meier fue del 94,4% a los 12 años.
- Tres de las 5 fracturas ocurridas fueron recementadas inmediatamente, pero lo mismo se consideraron fracasos.
- El color de la porcelana, y la integridad del margen fue altamente satisfactorio. La decoloración marginal fue a un ritmo aceptable.

## ETAPA CLÍNICA

### PROTOCOLO CLÍNICO UTILIZADO PARA LA PREPARACIÓN DENTARIA

El primer desafío al momento de decidimos por comenzar a tallar una restauración parcial de inserción rígida como son las carillas de cerámica, es tratar de lograr un desgaste dentario correcto, que no exceda los límites de los protocolos clínicos ya informados para este fin, que se logre un adecuado desgaste de el tercio que estamos preparando, y fundamentalmente, evaluar a través de el encerado diagnóstico, no solo la condición estética que trataremos de lograr.

Cuatro son los parámetros más importantes a tener en cuenta al momento de la preparación:

- 1) Profundidad de reducción y uniformidad en el desgaste.
- 2) Inclusión o no del punto de contacto.
- 3) Límite de terminación gingival (supra o infragingival).
- 4) Preparación del borde incisal.

#### PROFUNDIDAD DE REDUCCIÓN Y UNIFORMIDAD DEL DESGASTE

Respecto de este punto, no se pudo encontrar uniformidad de criterios entre los distintos autores que han publicado técnicas de reducción dentaria para recibir carillas, y en realidad se presentan ligeras variaciones de unos a otros <sup>(34) (35) (36) (37)</sup>.

Para poder evaluar durante la preparación dentaria que el desgaste fuese uniforme, se utilizó la técnica de la llave de silicona, propuesta por Pascal Magne<sup>(38)</sup>, en donde se preparó una masa de silicona pesada y se impresionó el sector vestibular de las piezas de premolar a premolar, una vez endurecida y retirada dicha llave de silicona, se le realizaron cortes horizontales que permitieran a medida que fuésemos realizando la



preparación del diente, poder ir levantándolos y chequear la uniformidad del desgaste. (fig.17)

Respecto de este punto, Magne P, Belser UC y colaboradores<sup>(38)</sup>, insisten en la importancia de una controlada y uniforme reducción dental, en donde señalan que un grosor mínimo y homogéneo de la cerámica provocaran en la restauración una configuración favorable.

La piedra que se recomienda y se utilizo para trabajar en casi toda la superficie de ambas caras vestibulares, es aquella que en su vástago posee tres circunferencias o ruedas con un radio de 0,3 mm, que permite controlar el espesor de desgaste mínimo planteado en los protocolos de preparaciones de carillas<sup>(35)</sup>.

Esta piedra da la posibilidad de profundizar 0.3 mm y no más, lo que nos da la seguridad de la uniformidad en la profundidad del desgaste. (Fig.18)

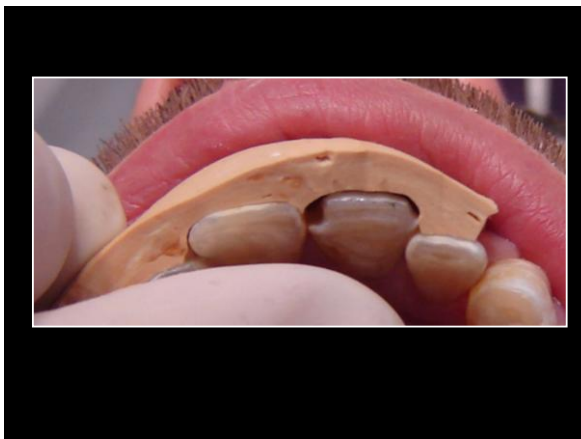

Fig.17: Llave de silicona.

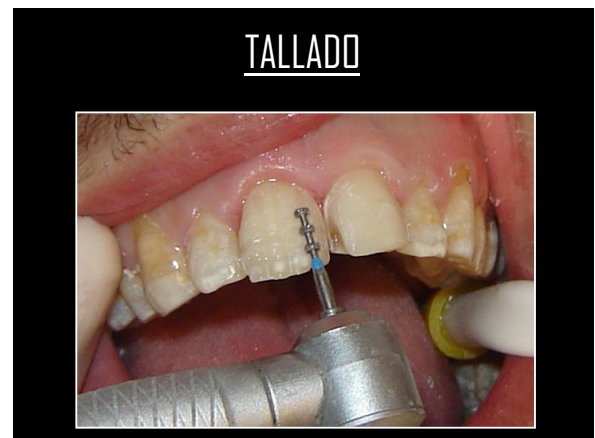

Fig.18: Piedra utilizada.

Una vez que se conformaron sobre la cara vestibular de las piezas las rieleras producidas precisamente por el diseño de la piedra utilizada, no hay más que desgastar con una piedra cilíndrica hasta alcanzar el espesor marcado.

Respecto a la profundidad en el tallado hay diversidad de criterios, pero la gran mayoría estima que esta profundidad esta en el orden de 0,3 a 0,5 mm.

Bertone y Zaiden <sup>(31)</sup>, dicen que el espesor de tallado, dependerá del tercio de la pieza dentaria donde se realice...

A nivel del tercio gingival el espesor de tallado será de 0,3 a 0,5 mm, en el tercio medio el desgaste será de 0,5 a 0,7 mm, y en el tercio incisal será aproximadamente de 0,7 a 0,8mm dependiendo de las caracterizaciones estéticas que se quieran obtener.

Destacan los autores antes señalados <sup>(31)</sup>, que es importante conocer, que el espesor de desgaste dependerá exclusivamente del tercio a tratar y del compromiso estético y funcional que este presente, siendo los valores antes mencionados un espesor mínimo de desgaste que nos garantiza un correcto comportamiento biomecánico de la restauración.

Lo mismo opina Shillingburg y colaboradores <sup>(39)</sup>, quienes señalan, que el espesor mínimo deseado para carillas según el sector de la pieza no puede ser menor de 0,3 a 0,5 mm.

No obstante, en algunos elementos, como por ejemplo en los incisivos inferiores hay que tener especial cuidado en el desgaste y fundamentalmente en la unión amelocementaria en donde disminuye considerablemente el espesor de esmalte <sup>(40)</sup>.

### INCLUSIÓN O NO DEL PUNTO DE CONTACTO

Respecto del punto de contacto, existe la posibilidad o no de incluirlo, algunos autores opinan que el mismo no debe ser incluido en el tallado <sup>(39)</sup>.

En este caso particular la decisión de la inclusión o no del mismo, fue determinado por la resolución que tuviese un proceso de caries proximal en la pieza n° 21.

El mismo, se encontraba en cara mesial de dicho elemento, y al momento de tallar, se eliminó dicho proceso con el mismo tallado, sin involucrar el punto de contacto, por lo tanto en este caso clínico en particular, no se incluyó este reparo anatómico del diente en la restauración.

No obstante, de haber tenido que restaurar la pieza en ese sector con una resina compuesta porque el proceso de caries hubiese tenido una mayor profundidad: ¿como hubiera sido el comportamiento de la restauración en el sector, teniendo en cuenta que posteriormente se iba a cementar sobre la misma una carilla de porcelana?

Un estudio de Pascal Magne y colaboradores <sup>(41)</sup>, evaluó el diseño interdental de las carillas de porcelana en presencia de composite interdentario, como así también el grado de contracción y stress del mismo en presencia de cargas térmicas, y la conclusión del mismo fue que: los efectos negativos de la expansión y contracción del composite producidas por los cambios térmicos, pueden ser minimizados extendiendo la cerámica sobre la restauración interdental preexistente de composite.

De todos modos, el estado de pre compresión resultante por la contracción del composite en la cerámica, se mostraron bajos niveles de tensión de stress inducidos por los cambios térmicos.

### LIMITE DE TERMINACIÓN GINGIVAL

A nivel de la terminación gingival, en la medida que no afecte estéticamente, no invadir el surco gingival, da mas posibilidades de mantener los tejidos blandos en salud, pero en casos de mucha demanda estética puede insinuarse el tallado en dicha zona, muy levemente por debajo del margen.

Particularmente en este caso, la encía se separo para su protección, a través de un medio mecánico como el hilo retractor, (ultra pack 00), y con una piedra flama se termino de dar forma al tallado cervical, el cual, al momento de retirar dicho hilo, y volver la encía a su condición inicial, la preparación quedo levemente por debajo del margen gingival, dándonos un contorno de terminación imperceptible y absolutamente estético.

A propósito de esta situación, lo recomendable siempre, es hacer una valoración de la línea de la sonrisa del paciente, por lo cual, si la misma no nos muestra el tercio gingival de los elementos anteriores es viable terminar la preparación a nivel del margen, o levemente supra gingival lo cual nos

garantiza las mayores posibilidades de éxito, con respecto a la salud de los tejidos blandos.

## PREPARACION DE EL BORDE INCISAL

Con respecto al borde incisal, en este caso, se mantuvo intacto, no envolviéndolo, debido a que el mismo se presentaba integro, pero esta alternativa dependerá exclusivamente de la situación a tratar, debido a que en algunos casos clínicos, lo mas probable es que el borde, este ausente por determinadas circunstancias lo cual nos obligara a cubrirlo indefectiblemente.

Hay autores que preconizan dos técnicas para colocar la línea de acabado incisal <sup>(39)</sup>.

En la primera, la superficie vestibular preparada se termina en el reborde incisal. No hay reducción incisal o preparación de la superficie lingual.

En la segunda técnica, el reborde incisal se reduce ligeramente y la porcelana recubre el borde incisal, terminando en la superficie lingual.

En una evaluación clínica retrospectiva de 119 carillas, las dos técnicas se emplearon igualmente y proporcionaron resultados aceptables clínicamente durante un periodo medio de 18 meses <sup>(42)</sup>.

El grosor vestíbulo lingual del diente, la necesidad de alargamiento estético y las consideraciones oclusales ayudaran a determinar el diseño del borde incisal.

La porcelana es más resistente a la compresión que a la tensión.

Extender la porcelana por el borde incisal y acabarla en la superficie lingual hace que la carilla este más sometida a compresión durante la función <sup>(43)</sup>.

Los estudios foto elásticos realizados por Highton R y colaboradores <sup>(44)</sup>, indican que la concentración de tensión dentro de la carilla disminuye al recubrir el reborde incisal, lo que proporciona un amplio tope vertical para resistir cargas verticales.

Otro autor dice que en aquellos casos en los que el borde incisal este afectado por cualquier causa, y hay que prepararlo o reconstruirlo, o bien hay que aumentar la longitud del diente 1mm o algo mas, la carilla recubre el borde incisal finalizando en el 1/3 incisal de la cara palatina del diente, lejos del área de contacto oclusal con el antagonista que hay que comprobar previamente <sup>(39)</sup>.

La terminación palatina/ lingual reduce la posibilidad de fracturas y desprendimiento de las carillas <sup>(44)</sup>.

Peña López JL y colaboradores <sup>(21)</sup>, preconizan iniciar la preparación, haciendo reducciones del mismo de 1 a 1,5mm de profundidad en el reborde si es necesario aunque puede obviarse en aquellos casos donde haya que alargar el diente.

Estos autores, señalan que a continuación, se debe eliminar la estructura dentaria intersurcos, colocando la piedra de diamante inclinada hacia palatino en los superiores y hacia vestibular en los inferiores, unos 45°.

Con la misma fresa se extiende la reducción hacia palatino/lingual logrando la profundidad adecuada, y una terminación en chaflán curvo que se continúa con el margen de las caras proximales.

Los ángulos y todas las aristas deben redondearse, con lo que se consigue, una geometría y un grosor de cerámica suficiente para resistir la concentración de fuerzas sobre la carilla.

No obstante, la reducción incisal no debe ser tan profunda como para que se fracture la cerámica por grosor excesivo sin soporte dentario, provocado por el contacto del diente antagonista <sup>(21)</sup>. (Fig.19-20)

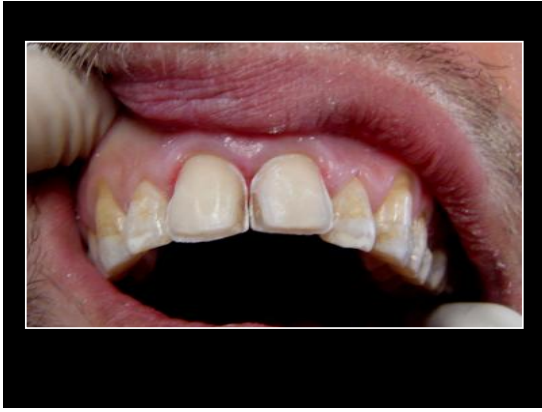

Fig.19: Tallado terminado

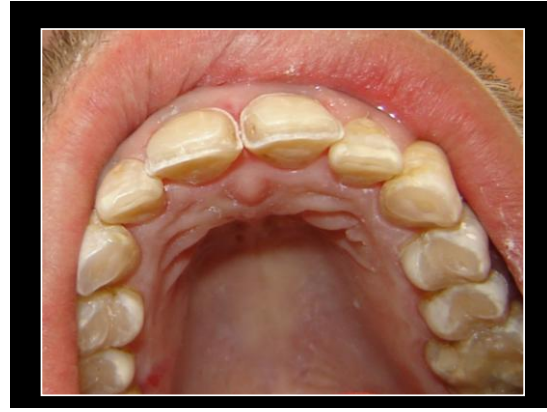

Fig.20: Borde incisal.

## PROVISIONALES

Una vez resuelto el tallado de ambas piezas, se procedió a la realización de los provisionales debido a que como en todo tratamiento protésico es absolutamente necesario dejar que se estabilicen los tejidos gingivales para poder luego tomar una impresión aceptable desde todo punto de vista.

Diversas son las técnicas para la preparación de carillas provisionales pero aquí se optó por resolver la situación bajo el siguiente procedimiento clínico.

## TÉCNICA DE PREPARACIÓN Y FIJACION

Con la interposición de un medio separador entre el diente ya tallado, y el material que se eligió para fabricar las carillas provisionales, con pincel, a mano alzada, se fueron depositando capas de resina acrílica en todo el frente de los dos elementos, tratando de ir dándoles la forma final y dejándolos con una anatomía ya casi terminada, debido a que luego, resulta casi imposible retocar una estructura de apenas 0,3 a 0,5 mm de espesor como fue en este caso.

Una vez logradas las formas de dichas carillas provisionarias se procedió a despegarlas para tratar de resolver mínimos retoques de pulido fundamentalmente.

Luego de terminar con el paso mencionado, se volvió a colocar en posición dichas estructuras y con una leve presión digital se las dejó nuevamente colocadas e inmóviles en su sitio.

Se chequeo nuevamente la oclusión, fundamentalmente en protrusiva y observando que no había ningún tipo de interferencias en los movimientos excéntricos se decidió terminar la sesión, dándole al paciente precisas instrucciones de higiene, como así también la utilización de un colutorio como el Plac – Out (Clorexidina), para que en una próxima sesión, se pudiera realizar la toma de impresión con los tejidos gingivales estables.

Pasadas apenas 48 hs, el paciente volvió a la consulta, con una de las carillas provisionales despegadas y la otra a punto de despegarse, para lo cual se decidió utilizar un adhesivo de resina compuesta, más precisamente, el Single Bond de (3m).

Se limpiaron ambas superficies y con un pincel se colocó dicho adhesivo tanto en la cara vestibular del diente, como en la parte interna de ambas carillas, se pusieron en posición de a una por vez y se las curó por 40 segundos a cada una.

Dicho procedimiento fue bastante aceptable ya que el paciente fue citado a los 10 días aproximadamente y relató no haber tenido más problemas.

Ambas carillas estaban en posición y para retirarlas se debió realizar una fuerza importante. (Fig.21).

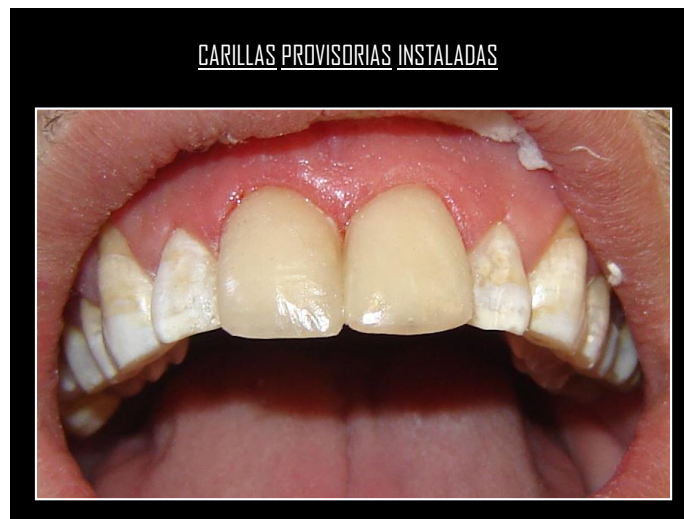


Fig.21: Carillas provisionarias.

### TOMA DE IMPRESIÓN

La misma, no difiere en su protocolo, de la impresión convencional de coronas.

Se procedió a retraer la encía colocando hilo retractor (ultrapac 00), y mientras tanto se preparo la cubeta (tipo rimloc) que se utilizaría y el material de impresión correspondiente (silicona por adición President de Coltene).

Una vez que se logro la retracción gingival se preparo la masa pesada debido a que se iba a realizar la toma con técnica de dos pasos, y se procedió, sin retirar el hilo retractor, a tomar la impresión con la pasta pesada.

Una vez endurecida la misma, se procedió a su retiro y verificando que la impresión había sido aceptable se decidió la toma con pasta liviana.

Para tal fin se mojaron ambos hilos retractores que aun permanecían en su sitio y se procedió a retirarlos con sumo cuidado, para evitar dañar la encía y producir un sangrado innecesario que fuese a entorpecer el paso siguiente.



Una vez listos los elementos para la impresión final ,se procedió a dispensar con la pistola mezcladora de silicona liviana, el material dentro del surco gingival y luego en todo el resto de la superficie dentaria ,como así también en la cubeta que tenia ya la masa pesada.

Se introdujo la cubeta en boca y esperando el tiempo de fraguado, se procedió al retiro de la misma, se evaluó la impresión y estando satisfecho con la misma, se envió al laboratorio junto con su antagonista. (Fig. 22)



Fig.22: Impresión.

## LABORATORIO

Debido a que probablemente, la toma del color sea uno de los pasos más importantes en el resultado estético final del trabajo, se opto por citar al técnico de laboratorio, para realizar en conjunto el análisis del color y otras características como textura y caracterizaciones que seguramente debería incorporar a dichos frentes cerámicos.

La porcelana que se utilizo para la fabricación de los mismos, fue una cerámica feldespática (Duceram) con altas propiedades estéticas y baja resistencia a la fractura.

El amplio espectro de indicaciones clínicas que hoy en día tienen las carillas cerámicas, hace conveniente citar una breve reseña y clasificación

de las porcelanas existentes, para que de ella, podamos deducir cual resultara la más indicada en función del tipo de paciente.

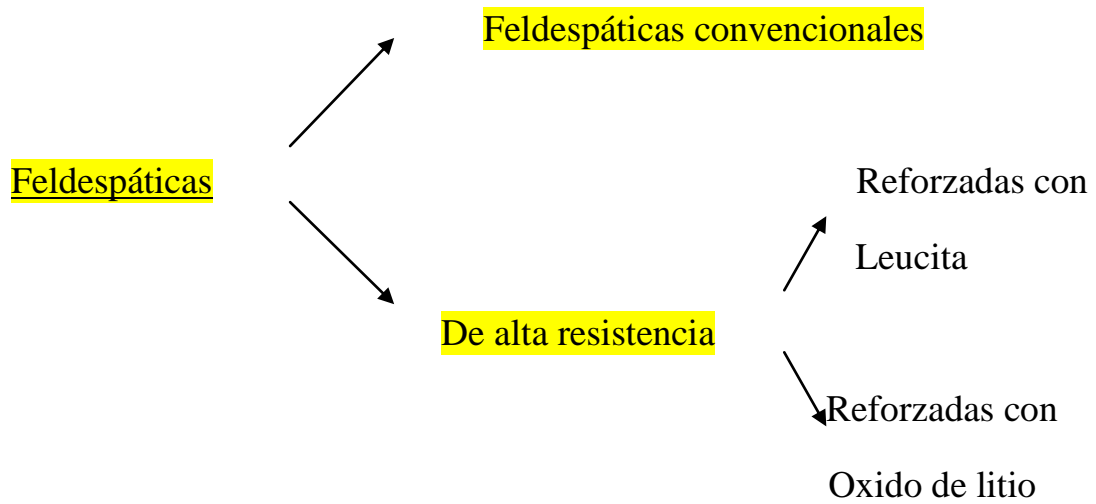
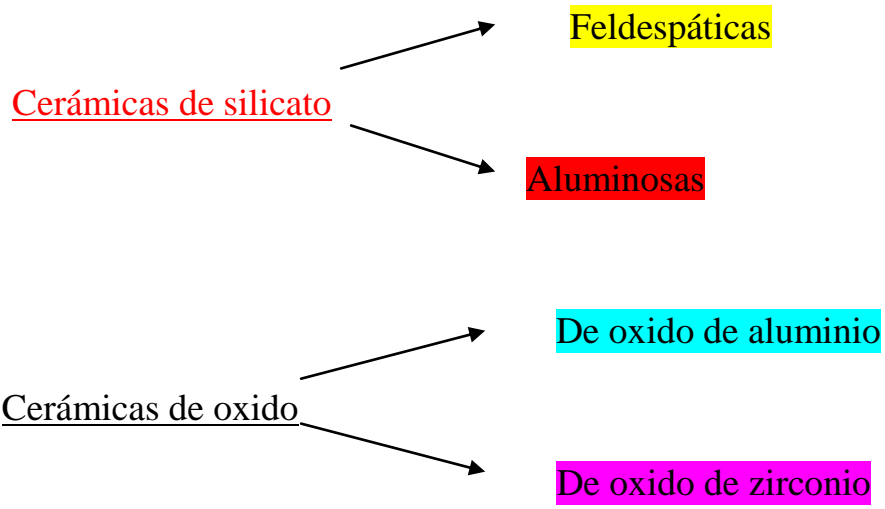
### CLASIFICACIÓN SEGÚN SU COMPOSICIÓN

Las cerámicas dentales engloban una gran familia de materiales inorgánicos dentro del grupo de materiales no metálicos <sup>(45) (46) (47) (48)</sup>.

Generalmente se dividen en dos grandes grupos a las porcelanas según su composición <sup>(49)</sup>:

#### CERÁMICA DE SILICATO

#### CERÁMICA DE OXIDO



## CERÁMICAS DE SILICATO

Feldespáticas convencionales: **son** muy **estéticas** pero muy **frágiles**. De muy baja resistencia a la fractura. (56,5 MPa) entre ellas: **d – sing, ventaja, luxor, duceram, flexoceram, vivadent pe, ips classic.**

Feldespáticas de alta resistencia:

- ✓ Porcelanas feldespáticas reforzadas por cristales de leucita: la perfecta distribución de los cristales de leucita dentro de la matriz de vidrio, observable durante la fase de enfriamiento y después del prensado, contribuye a incrementar la resistencia del material sin disminuir significativamente su translucidez. Su resistencia a la flexión es de 160-300 MPa<sup>(50) (51)</sup>. Entre ellas: **ips-empress 1, impress esthetic, finesse, cergogold.**
- ✓ Porcelanas feldespáticas reforzadas con óxido de litio gran resistencia a la flexión de hasta 320-450 MPa. con estas porcelanas se construye el núcleo interno de las restauraciones, recubriéndolas con cerámicas de flúor apatita<sup>(52)</sup>. Dentro de este tipo de porcelanas tenemos como ejemplo: **ips impress 2, y style press.**

Aluminosas: indicada para la confección de coronas completas y como recubrimiento de porcelanas de óxido de aluminio y de estructuras de metal, aunque también la podríamos utilizar para facetas cerámicas. destacamos la **vitadur n, alpha vitadur, nbk 1000, vita omega 900.**

## CERÁMICAS DE ÓXIDOS

- ✓ De óxido de aluminio: dentro de este grupo incluimos a la **in-ceram alúmina** compuesta por un 85% de partículas de óxido de aluminio. esta elevada concentración de alúmina la dota de una resistencia a la flexión de 400-600mpa. **la in-ceram zirconio** que esta constituida por un 67% de de óxido de aluminio y un 33% de óxido de zirconio consigue elevar la resistencia a la flexión hasta los 600-800mpa<sup>(53)</sup>.
- ✓ De óxido de zirconio: Material poli cristalino estabilizado con óxido de itrio. Las coñas internas formadas por una masa de cristales compactados, motivando la presencia mínima o nula de porosidades merced a las técnicas de procesado de los núcleos en el laboratorio dental mediante técnicas de CAD-CAM<sup>(54) (55) (56)</sup>. Destacamos la porcelana **dc – zircón (dcs) del sistema cds president**. Compuesta por un 95% de óxido de zirconio. el zirconio constituye además un refuerzo para la porcelana que integra debido a su elevado modulo de ruptura que es de 900mpa y su alta dureza de 1200 vickers.

### SELECCIÓN DE LA CERÁMICA PARA LA CONFECCIÓN DE CARILLAS EN FUNCIÓN DE LA INDICACIÓN CLÍNICA<sup>(49)</sup>

#### PACIENTES DE DOS TIPOS:

- Pacientes tipo 1: Aquellos en los que las carillas que reciban **no soportaran carga funcional**.  
A las carillas de este tipo: Carillas estéticas simples.
- Pacientes tipo 2: Aquellos en los que las carillas que reciban **si soportaran carga funcional**.  
A las carillas de este tipo: Carillas estéticas funcionales.

Esta división, orientara a una consideración muy clara, los pacientes tipo 1, tendrán que recibir cerámicas convencionales, mientras que los pacientes de tipo 2, necesitaran cerámicas de alta resistencia. Esta clasificación así quedara incompleta, porque aquí solamente, evalúa aspectos de resistencia del material, dejando de lado aquellos aspectos estéticos, inherente a las características ópticas, tan importantes para conseguir una belleza natural.

Por esto, hay que dividir a los pacientes del primer grupo en dos subgrupos, atendiendo a la necesidad o no de ocultar el color base de los dientes.

- Pacientes del tipo 1-a: Aquellos que recibirán carillas estéticas simples y que no necesitan modificar su sustrato por no presentar alteraciones de color.  
Modificar nada mas que la forma, mediante las carillas de porcelana.
  
- Pacientes tipo 1- b: Aquellos que recibirán carillas estéticas simples pero el sustrato de los dientes si presenta alteraciones del color por lo que independientemente de las alteraciones de forma, se ocupan materiales cerámicos capaces de ocultar el color dentinario.

### PACIENTES DEL TIPO 1-A

Al tratarse de pacientes que no recibirán carga funcional y con un sustrato claro, lo único que pretendemos solucionar, son alteraciones de forma, por lo tanto, para estos casos se recomienda la utilización de cerámicas feldespáticas convencionales, por sus excelentes cualidades ópticas que nos ayudaran a conseguir una estética aceptable.

Se trata por lo tanto de casos favorables que necesitaran poco espesor de material cerámico, hay ausencia de estrés oclusal, unida a las actuales técnicas de adhesión (que mejoran la resistencia a la fractura de estas cerámicas), permitirán la supervivencia a largo plazo de estas restauraciones.

La excepción a esta regla que se propone, viene dada al querer solucionar un problema de diastemas interincisivos de tamaño medio o grande (superior a 2 mm) en presencia de un sustrato claro. Aquí se deberá tener en cuenta que a medida que la porcelana se aleja de la zona de adhesión pierde la protección que adhesión y resina compuesta brindan al material al mejorar su modulo de elasticidad. Aquí hay que utilizar porcelanas feldespáticas de alta resistencia ya que tiene buenas cualidades estéticas y adecuada resistencia a la fractura.

### PACIENTES TIPO 1 – B

Las carillas de estos pacientes no soportan carga funcional pero si presentan una alteración moderada o severa del color dentario, capacidad que deberá de tener la restauración para ocultar el color del mismo. En estos casos no será difícil de imaginar que para ocultar el color dentario hay que seleccionar porcelanas y cementos con cierto grado de opacidad, lo cual hace pensar que obtener restauraciones con resultados ópticos perfectos en cuanto a translucencia y reflexión lumínica, será bastante difícil, y además de esto deberemos de considerar que para estos casos la preparación dentaria será mas agresiva (0,8 a 1 mm).

Las cerámicas seleccionadas para casos como estos serán aquellas en las que sin importar el grado de resistencia, ofrezcan la posibilidad de seleccionar el grado de opacidad del material base.

### PACIENTES TIPO 2

En estos casos la existencia de carga funcional en dinámica como en estática llevara a seleccionar una cerámica con alta resistencia a la fractura, entonces habrá que seleccionar todas aquellas cerámicas feldespáticas de alta resistencia, así como las cerámicas de óxidos.

Se recomienda la utilización de cerámicas feldespáticas de alta resistencia (**ips empress 2, style press, ips empress 1, opte hsp, mirage, finesse, cergogold, y empress esthetic**) porque son altamente estéticas y los

estudios clínicos a largo plazo avalan la predictibilidad de este tipo de restauraciones en rehabilitaciones de la guía anterior <sup>(49)</sup>.

De acuerdo a la clasificación y a lo expuesto anteriormente, en este caso clínico, al paciente se lo ubica dentro de los pacientes Tipo 1, en donde las carillas no recibirán carga funcional, por lo tanto se utilizaría una porcelana convencional, como por ejemplo una cerámica feldespática convencional, que tiene poca resistencia pero altas cualidades estéticas.

Con respecto a la subdivisión, en este caso clínico, si bien el paciente presenta anomalías de color, a pesar de haber sido atenuadas por la técnica de blanqueamiento, no se necesita enmascarar ningún sustrato, por lo tanto esta dentro de la subdivisión Tipo 1A

## CARILLAS DEFINITIVAS

### PRUEBA DE ADAPTACIÓN, COLOR Y TRATAMIENTO DE LAS SUPERFICIES.

Una vez terminadas las carillas por el laboratorio, se procedió a la prueba de adaptación y color de las mismas, lo cual a la inspección clínica tenían buena adaptación y color aceptable a la primera impresión visual.

Debido, a que a pesar del blanqueamiento, seguía insinuándose esa coloración amorronada en la superficie de los elementos vecinos, se decidió caracterizar con tintes o pigmentos, la superficie interna de las estructuras.

La caracterización con dichos pigmentos, se realizó en la superficie interna de las estructuras, colocándoles una franja de color marrón en toda el área cervical e intercalando pigmento de color blanco intenso tratando de simular las zonas hipo cálcicas que presentaban sus vecinos, las cuales en realidad eran las que ocupaban mayor superficie en la cara vestibular de los elementos del paciente. (Fig.23)





Fig.23: Pigmentos en superficie interna de la carilla.

Previo a este paso se había acondicionado la superficie dentaria y la superficie cerámica, debido a que el cementado se iba a realizar con un cemento dual. (Ecolink - Vivadent).

La superficie dentaria se trato con acido fosfórico al 35% y luego se colocó un adhesivo mono componente (Prime & Bond), siguiendo el protocolo de grabado, tal cual lo hacemos para realizar una restauración de resina compuesta.

La superficie cerámica se trato con acido fluorhídrico durante 1 min. Y luego de un profuso lavado y secado de dicha superficie, se procedió a la colocación de silano.

## CEMENTADO

Hoy en día, con más seguridad que hace algún tiempo atrás, se puede afirmar que el tratamiento con carillas de cerámica, proporciona la ventaja de ser uno de los más conservadores, ya que su tallado, se lleva a cabo idealmente en esmalte y en la cara vestibular de la pieza.

Años atrás, la fijación de las carillas a la cara vestibular de la pieza, hubiera sido imposible sin el advenimiento de la técnica de grabado del esmalte descrito por Buonocore en 1955 y la adhesión a través de un componente adhesivo.

Hoy, no solo esta situación nos facilita la técnica de adhesión de la carilla a la superficie del diente, sino que la creación de los cementos de resina de curado dual, ha proporcionado la posibilidad, de disponer de un agente absolutamente fiable a la hora de querer lograr un cementado adhesivo.

Varias son las marcas de cementos que el mercado pone a disposición para este fin y a la hora de la elección se deberían de tener en cuenta algunas propiedades, que los mismos deberían de garantizar.

Tal lo cita Braga R y colaboradores <sup>(57)</sup>, que estudiaron las propiedades mecánicas de cementos de resina, con diferentes medios de activación.

Este estudio, se investigó la fuerza flexural, el modulo flexural y el grado de endurecimiento de cuatro cementos de resina, en donde difería el modo de activación de los mismos.

**Enforce y Variolink 2** (light-, self- and dual cured), y **Rely x arc** (self and dual- cured) y **C&B** (self-cured).

Rely x arc mostro mas alta fuerza flexural que los otros grupos con el modo de activación curado dual.

Rely x arc y Variolink 2 con el modo foto activación o curado con luz, mostraron altos valores de endurecimiento.

Enforce mostro similares valores de endurecimiento por el modo de curado dual y auto curado.

No se encontraron diferencias significativas en el modulo flexural entre los distintos grupos.

Otra de las características presentadas por los cementos, son las variaciones dimensionales que producen los mismos una vez incorporados a la función.

Magne y colaboradores<sup>(41)</sup>, hacen una importante investigación científica, en donde el propósito de la misma era investigar la contracción del cemento de composite relacionada con los cambios térmicos sobre la distribución del stress en las láminas de porcelana.

Los puntos más sobresalientes de las conclusiones decían que:

- La contracción del cemento de composite solo genera fuerzas de compresión en ambas zonas de la restauración es decir en la superficie y en la interface de la misma
- Las condiciones térmicas tienen los efectos más importantes en la distribución de las fuerzas.

Se pueden señalar dos tipos de fuerzas:

A) Fuerzas de compresión

B) Fuerzas de tensión

Como la cerámica es un material frágil, esas fuerzas de **tensión**, son a veces más perjudiciales que las fuerzas de **compresión** ocurridas a causa de la contracción del cemento de composite.

- La contracción del cemento de composite genera un estado de reducción de la lamina de ceramica. Esto tiende a proteger la restauración de las fuerzas de tensión generadas a altas temperaturas a causa de la alta expansión térmica del cemento.

Como conclusión final nos deja que:

La proporción del grosor del cemento, parece tener una influencia relevante en la distribución de las fuerzas en las láminas de porcelana.

Las restauraciones que son muy delgadas combinadas con un mal ajuste interno, resultan con más altas fuerzas en la superficie y en la interface de la restauración.

A causa de su estado de pre compresión dado por la contracción del cemento de composite, las cerámicas actúan mejor, que con respecto a las fuerzas de tensión, causadas por la temperatura.

Para este caso clínico en particular, se utilizo el cemento Ecolink (Vivadent), el cual, una vez terminados los pasos de acondicionamiento de ambas superficies, se manipulo siguiendo las instrucciones del fabricante, y posteriormente, se procedió a colocarlo en toda la superficie vestibular del diente preparado.

Para poder manipular la carilla de cerámica, tanto para los pasos previos al cementado, como para el cementado mismo, se le coloco a la cara vestibular de la carilla, una bolita de cera utility y a la misma se le adoso un instrumento, el cual nos permitía manipular la estructura y llevarla a posición para el cementado.

Para lograr el mismo se llevo la estructura cerámica a posición, y con una suave presión digital se la apoyo sobre la superficie preparada del diente.

Mientras tanto con un micro brush se procedió al retiro de los excesos de cemento que fluían por todo el contorno de la carilla.

Una vez eliminados dichos excesos, se procedió al curado del cemento, a través de la lámpara de luz halógena, la cual se coloco en el frente de la carilla y la estructura al tener un espesor tan delgado favoreció el endurecimiento del mismo, en forma inmediata.

Aclaración: A la luz, se la hizo incidir por todos los frentes del elemento en cuestión, durante 40 segundos en cada aplicación, para que de esta manera se estuviese seguro del curado del agente cementante.

Sin duda, que posteriormente al cementado de estas estructuras cerámicas, si se hiciera un análisis lógico de un probable fracaso, el mismo seguramente apuntaría en principio a las posibilidades de filtración marginal en los márgenes de la restauración.

Es decir, en la interface, carilla -elemento dentario, o bien carilla-cemento de composite, o tal vez, interface, cemento de composite –estructura dentaria.

Varios son los frentes de ataque que podríamos tener en nuestra restauración, por lo tanto, la bibliografía, cita un estudio in vitro en donde en principio se comparan dos sistemas de adhesión destinaria: el Prime & Bond (utilizado en este caso clínico), y el Syntac Single <sup>(58)</sup>.

Se valoro la cantidad global de filtración marginal que permitía cada uno de los sistemas de adhesión, y la interface que mas se filtraba.

Las conclusiones de este interesante estudio fueron las siguientes:

- 1) Se reduce significativamente la filtración marginal cuando se ubican los márgenes de la preparación completamente sobre esmalte.
- 2) Se observo filtración a nivel del margen gingival en todas las muestras.
- 3) La filtración a nivel del margen gingival fue mayor en extensión en el grupo Syntac Single que en el de Prime & Bond.
- 4) No hubo filtración a nivel incisal en ninguna muestra de Prime & Bond.
- 5) Hubo filtración variable a nivel incisal para el grupo de Syntac Single.
- 6) La filtración alcanzo dentina siempre que la hubo, excepto en una de las muestras (6,66%).
- 7) La filtración se produjo siempre en la interface diente-cemento de composite, no hubo filtración entre el cemento y la porcelana.
- 8) La filtración se detiene al alcanzar esmalte. la filtración penetra desde gingival invadiendo dentina, deteniéndose en el punto del tallado en el que deja de haber dentina expuesta <sup>(58)</sup>.

Habiendo cementado la carilla de la pieza 21, se procedió al preparado de la misma en el elemento 11. (Fig. 24).

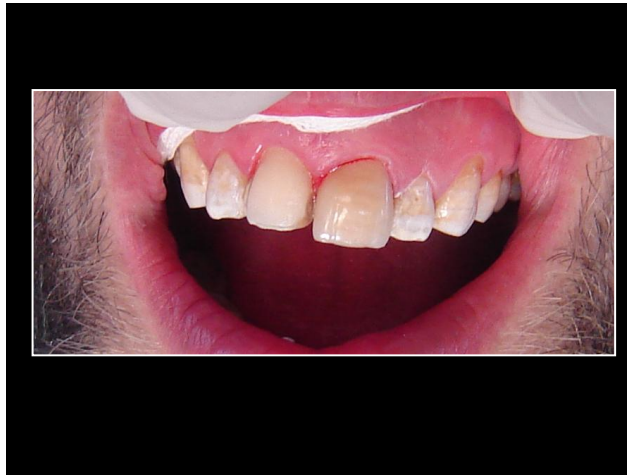


Fig.24: Carilla instalada en pieza 21.

La cementación, es uno de los pasos más complejos, no solo por lo riguroso de los detalles a tener en cuenta, sino que el hecho de posicionar una estructura cerámica de apenas 0,5 mm, e imprimirle una suave presión digital para acomodarla en su sitio, puede concluir irremediablemente en una fractura de la misma.(Fig.25)

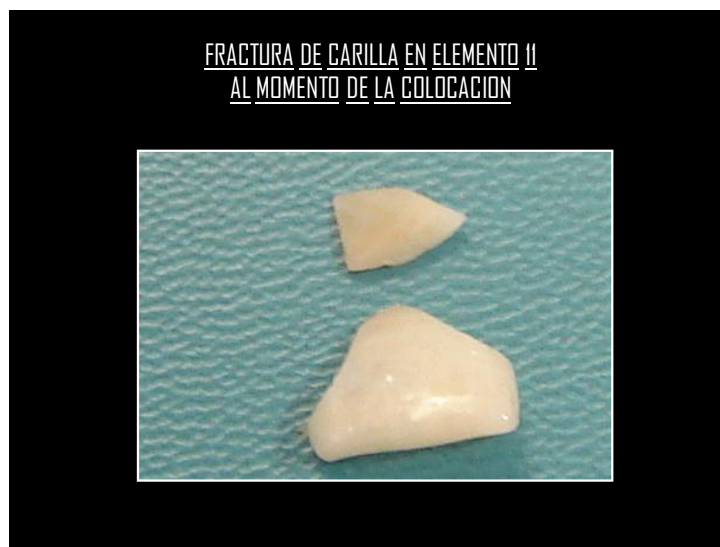

Fig.25: Carilla fracturada al momento de la instalación.

Una vez terminados de retirar los excesos de cemento, y habiendo curado convenientemente la restauración, se chequeo la oclusión, y se comprobó

que no había ninguna interferencia en los movimientos excéntricos que comprometiera la estabilidad y permanencia de ambas carillas. (Fig.26-27)

Al paciente se le dieron instrucciones precisas en cuanto a las técnicas de higiene y con el propósito de mantener la salud gingival que se había logrado hasta el momento, se le indico cuidado riguroso en su cepillado y plac out en gel 3 veces por día, citándolo a una consulta posterior, para realizar un control post-operatorio.

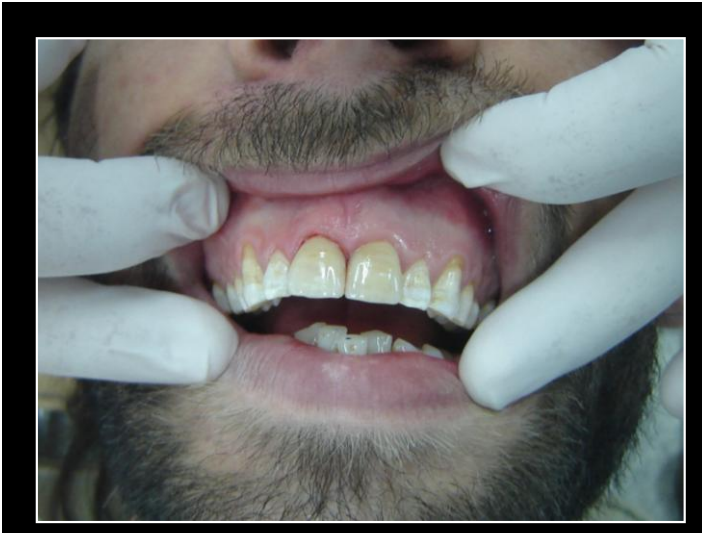

Fig.26: Carillas instaladas

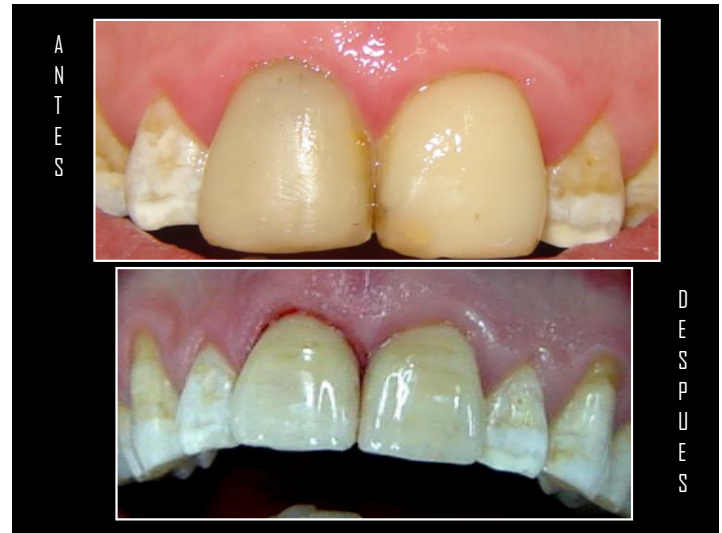

Fig.27: Pre y post.

Objetivamente, las carillas quedaron con una buena anatomía, acorde a las características faciales y dentarias del paciente, líneas de terminación aceptables, por considerar que eran imperceptibles a la visión del ojo humano.

Pasado aproximadamente un año y medio de el ultimo control, al paciente se lo volvió a citar para realizar no solo una documentación fotográfica actual, sino también para conocer cual había sido el comportamiento en este corto periodo de tiempo de ambas estructuras cerámicas.

El paciente satisfecho, manifesto, en principio, no haber sentido ningún tipo de sintomatología dolorosa en ambos elementos dentarios, señalo también que al momento de hacer una comparación entre las carillas de resina compuesta que había portado antes de la realización de este tratamiento, al día de la fecha, había desaparecido por completo en principio, la constante

inflamación gingival que padecía cuando tenía las antiguas restauraciones ,fundamentalmente, en la papila interincisiva ,entre los dos centrales, por consiguiente, desapareció el sangrado, el constante mal olor, y gusto desagradable que sentía entre estas dos piezas.

Sin duda que los hábitos de este paciente, en lo que respecta a control de su higiene se modificaron considerablemente, es por ello, que se ve reflejado sin duda hasta esta instancia, el éxito a corto plazo de dichas restauraciones, y agregándole a esto la concientización por parte del mismo a utilizar su placa de relajación en horarios nocturnos nos da una cobertura más que importante si volvemos a pensar en los hábitos para funcionales del mismo.

### CONCLUSIONES

Diagnostico correcto, planificación adecuada, técnica clínica y de laboratorio precisas , control de la oclusión y modificación de los hábitos de higiene en pos de un mejor mantenimiento de los tejidos blandos y estructuras de soporte, tienen que dar como resultado el éxito, a corto, mediano, y largo plazo de este tipo de tratamiento. (Fig.28)



CONTROL CLINICO A UN AÑO Y MEDIO DE  
LA INSTALACION

FOTO ACTUAL

15 / 04 / 08

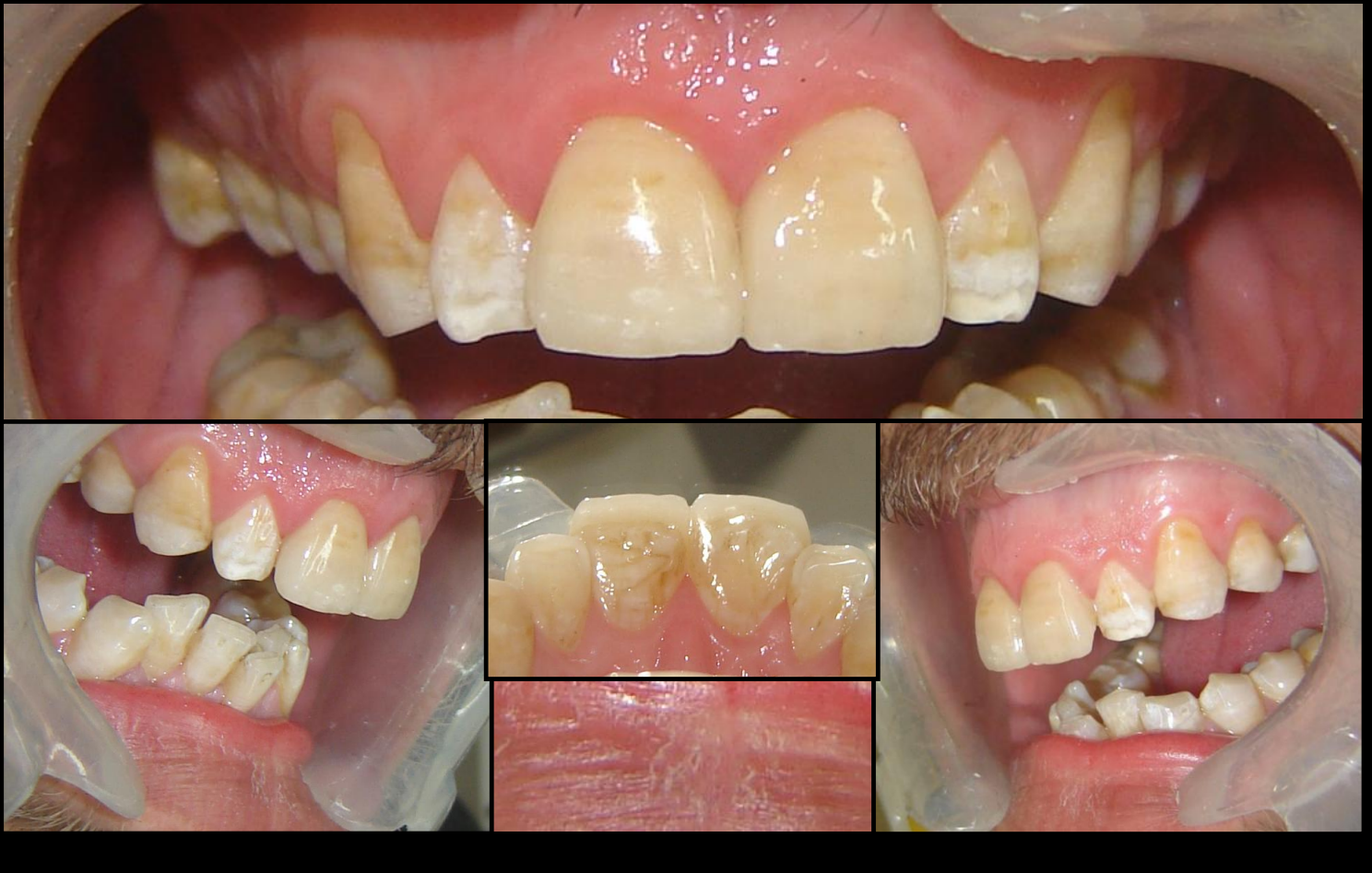

FIG.28: VISTA VESTIBULAR, PALATINA, Y LATERAL DEL CASO, A UN AÑO Y MEDIO DE INSTALADO.

## REFERENCIAS BIBLIOGRÁFICAS

- 1) Chiche JG, Pinault A. Prótesis fija estética en dientes anteriores. Barcelona: Ed. Masson, 1998.
- 2) Ibsen RL, Strassler HE: An innovative method for fixed anterior tooth replacement utilizing porcelain veneers. Quintessence int 1986; 17:455-459. En Shillingburg. Fundamentos esenciales en prótesis fija. 3ra edición. Barcelona: Editorial Quintessence; 2000. p.441-454.
- 3) Barghi N. Achieving maximum esthetic results with porcelain veneers. Contemporary Esthetic and Restorative Practice 1998; 2(Special Issue):60-66. En Balda Zavarse, Rebeca, González Blanco, Olga y Solórzano Peláez, Ana Lorena. Carillas de porcelana. Acta odontol. Venez, dic. 1999, vol.37, n°.3, p.18-21. issn 0001-6365.
- 4) Alonso A, Albertini JS, Bechelli AH. Oclusión y diagnóstico en rehabilitación oral. 1ra Edición. Argentina. Editorial Medica Panamericana. 2005. p.525-545.
- 5) Horns H. Porcelain Laminate veneers bonded to etch enamel. Dent Clin North Am 1983; 27:671-686. En Balda Zavarse, Rebeca, González Blanco, Olga y Solórzano Peláez, Ana Lorena. Carillas de porcelana. Acta odontol. Venez, dic. 1999, vol.37, n°.3, p.18-21. issn 0001-6365.
- 6) Friedman M. The enamel ceramic alternative: porcelain veneers vs metal ceramics crowns. J of Prosth Dent 1992; 20(8):27-32. En Balda Zavarse, Rebeca, González Blanco, Olga y Solórzano Peláez, Ana Lorena. Carillas de porcelana. Acta odontol. Venez, dic. 1999, vol.37, n°.3, p.18-21. issn 0001-6365.
- 7) Garber D, Goldstein R, Feinman R. Porcelain laminate veneers. Chicago: Quintessence Publishing Co Inc. 1988. En Balda Zavarse, Rebeca, González Blanco, Olga y Solórzano Peláez, Ana Lorena. Carillas de porcelana. Acta odontol. Venez, dic. 1999, vol.37, n°.3, p.18-21. issn 0001-6365.

- 8) Lozada, Onelia, Garcia, Claudia y Alfonso, Ivan. Riesgos y beneficios del blanqueamiento dental. *Acta odontol. venez.*, ene.2000, vol.38, n°.1, p.14-17, issn 0001-6365.
- 9) Bjertness, E (1991). The importance of bucal higiene on variation in dental caries in adults. *Acta odontológica Scandinavica* 49,97-102 .En Lindhe. *Periodontologia clínica e implantologica odontológica*. 4ta edición Editorial Medica Panamericana. 2005.p.473-86.
- 10) Hansen, F. Gjermo, P. (1971)-removal effect of four toothbrushing methods. *Scandinavian Journal of Dental research* 79,502-506. En Lindhe. *Periodontologia clínica e implantologica odontológica*. 4ta edición Editorial Medica Panamericana. 2005.p.473-86.
- 11) Lindhe. *Periodontologia clínica e implantologica odontológica*. 4ta edición Editorial Medica Panamericana. 2005.p.473-86.
- 12) Reitman, W.R., Whiteley, R.T. & Robertson, P8. (1980). Proximal surface cleaning by dental floss. *Clinical Preventive Dentistry* 2-10. En Lindhe. *Periodontologia clínica e implantologica odontológica*. 4ta edición Editorial Medica Panamericana. 2005.p.473-86.
- 13) Kinane, D. F., Jenkins, W.M. & Paterson, A.J. (1992). Comparative efficacy of the standard flossing procedure and a new floss applicator in reducing interproximal bleeding. *Journal of Periodontology* 63,757-760.
- 14) Badersten A, Nilveus R, Egelberg J. Effect of non surgical periodontal therapy. I moderately advanced periodontitis. *J Clinic Periodontol.* 1981; 8: 57-52.
- 15) Page RC, Komman KS, The pathogenesis of human periodontitis: an introduction. *Periodontol.* 2000 1997; 14: 9-11.
- 16) Page RC, Offenbacher S, Schroeder HE, Seymour GJ, Kornman KS. Advances in the patogénesis of periodontitis: Summary of developments, clinical implications and future directions. *Periodontology* 2000 1997:4:216-248.
- 17) Feinman RA: (1995) Safe and effective bleaching. *Ultradent Restorative Monograph*, 11-18-6365. En Lozada, Onelia, Garcia, Claudia

y Alfonso, Ivan. Riesgos y beneficios del blanqueamiento dental. Acta odontol. venez, ene.2000, vol.38, n°.1, p.14-17, issn 0001-6365.

18) Barkhordar RA, Kempler D, Plesh O. :(1998) Efecto del blanqueamiento de dientes no vitales sobre la micro filtración de restauraciones de composite. Quintessence (ed. esp.) ,11 (4):209-212. En Lozada, Onelia, García, Claudia y Alfonso, Ivan. Riesgos y beneficios del blanqueamiento dental. Acta odontol. venez, ene.2000, vol.38, n°.1, p.14-17, issn 0001-6365.

19) Balda Zavarse, Rebeca González Blanco, Olga y Solórzano Peláez, Ana Lorena. Carillas de porcelana. Acta odontol. Venez, dic. 1999, vol.37, n°.3, p.18-21. issn 0001-6365.

20) Edward J. Swift JR dmd, MS, Mark J. Friedman dds, (2006) porcelain veneer outcomes, part i. journal of esthetic and restorative dentistry 18 (1), p. 54-57.

21) Peña López JM, Fernández Vázquez JP, Álvarez Fernández MA, González Lafita P. Técnica y sistemática clínica de la preparación y construcción de carillas de porcelana. Rcoe 2003; 8(6):647-668.

22) Edelhoff D. Sorensen JA. Tooth structure removal associated with various preparation designs for anterior teeth. J Prosthet Dent 2002; 87:503-9. En Peña López JM, Fernández Vázquez JP, Álvarez Fernández MA, González Lafita P. Técnica y sistemática clínica de la preparación y construcción de carillas de porcelana. Rcoe 2003; 8(6):647-668.

23) Ascheim KW, Dale B. Odontología Estética. Segunda ed. Madrid: Ed. Harcourt, 2002. En Peña López JM, Fernández Vázquez JP, Álvarez Fernández MA, González Lafita P. Técnica y sistemática clínica de la preparación y construcción de carillas de porcelana. Rcoe 2003; 8(6):647-668.

24) Hsu CS, Stangel I, Nathanson D: Shear bond strength of resin to etched porcelain (abstracts 1095). J Dent Res 1985; 64:296. En Shillingburg. Fundamentos esenciales en prótesis fija. 3ra edición. Barcelona: Editorial Quintessence; 2000. p.441-454.

25) Bulbule NS, Motwani BK, Tunkiwalla A, Pakhan AJ. Rehabilitación estética con las chapas laminadas. J Prosthodont Indio soc 2006; 6:101-4.

- 26) Lanata E, Tamini EliceGUI L. Carillas o frentes estéticos de adhesión directa. Operatoria dental estética y adhesión .Grupo Guia. Buenos Aires Argentina. 2003. 19:195-214. En Bertone M, Zaiden S. Restauraciones parciales de inserción rígida. Optimizando la técnica para el logro de una sonrisa estéticamente mas agradable. Revista de la facultad de odontología. 2005, vol. 20, n°. 49, p. 7-13.
- 27) Wall JG, Reisbick MH, Johnston WM: Incisal –edge strength of porcelain Laminate veneers restoring mandibular incisors. Int J Prosthodont 1992; 5:441-446. En Shillingburg. Fundamentos esenciales en prótesis fija. 3ra edición. Barcelona: Editorial Quintessence; 2000. p. 441-454.
- 28) Hagam, Makazawa A. Estética dental Carillas de porcelana. Acta Med Od Latinoam CA. Caracas, Venezuela. 1991. En Bertone M, Zaiden S. Restauraciones parciales de inserción rígida. Optimizando la técnica para el logro de una sonrisa estéticamente mas agradable. Revista de la facultad de odontología. 2005, vol. 20, n°. 49, p. 7-13.
- 29) Mc Laughling. Porcelain fused to tooth- a new esthetic and reconstructive modality. Compend Cont Ed; 5:430-6. En Bertone M, Zaiden S. Restauraciones parciales de inserción rígida. Optimizando la técnica para el logro de una sonrisa estéticamente mas agradable. Revista de la facultad de odontología. 2005, vol. 20, n°. 49, p. 7-13.
- 30) Henostroza G. Corts J. Restauraciones indirectas adheridas anteriores. Adhesion en odontología Restauradora. Editorial Maio. Parana. Brasil. 2003. 11:309. En Bertone M, Zaiden S. Restauraciones parciales de inserción rígida. Optimizando la técnica para el logro de una sonrisa estéticamente mas agradable. Revista de la facultad de odontología. 2005, vol. 20, n°. 49, p. 7-13.
- 31) Bertone M, Zaiden S. Restauraciones parciales de inserción rígida. Optimizando la técnica para el logro de una sonrisa estéticamente mas agradable. Revista de la facultad de odontología. 2005, vol. 20, n°. 49, p. 7-13.
- 32) Fredman GA, Mc Laughlin. Atlas a color de facetas de porcelana. 1ra Edición. Barcelona. Editorial Espaxs; 1991. p. 37-44.

33) Fradeani M, Redemagni M, Corrado M. Porcelain laminates veneers.6-to 12-year clinical evaluation retrospective study.int j periodontics restorative dent 2005; 25:9-17.

34) Touati B, Miara P, Nathanson D. Carillas de porcelana. En Odontología estética y restauraciones cerámicas.Cap 9, pp. 161-213.Barcelona:Ed.Masson, 1998. En Peña López JM, Fernández Vázquez JP, Álvarez Fernández MA, González Lafita P. Técnica y sistemática clínica de la preparación y construcción de carillas de porcelana. Rcoe 2003; 8(6):647-668.

35) Anitua Aldecoa E, Gascon Mayordomo F.Frentes laminados de porcelana en soluciones estéticas en dientes con decoloraciones.Cap 7, pp. 83-116. Vitoria: Ed. Evagraf, 1992. En Peña López JP, Fernández Vázquez JP, Álvarez Fernández MA, González Lafita P. Técnica y sistemática clínica de la preparación y construcción de carillas de porcelana. Rcoe 2003; 8(6):647-668.

36) Crispin BJ, Hewlett ER, Jo YH, Hobo S, Hornbrook DS.Bases practicas de la odontología estética. Barcelona: Ed Masson, 1998. En Peña López JM, Fernández Vázquez JP, Álvarez Fernández MA, González Lafita P. Técnica y sistemática clínica de la preparación y construcción de carillas de porcelana. Rcoe 2003; 8(6):647-668.

37) Gurel G.Predictable, precise and repeatable tooth preparation for porcelain laminated veneers.Pract Proced Aesthet Dent 2003; 15:28. En Peña López JM, Fernández Vázquez JP, Álvarez Fernández MA, González Lafita P. Técnica y sistemática clínica de la preparación y construcción de carillas de porcelana. Rcoe 2003; 8(6):647-668.

38) Belser U, Magne P, Kwon KR, Odges J, Douglas W.Crack propensity of porcelain laminate veneers: a simulated operator evaluation. J prosthet dent 1999; 81:327-34.

39) Shillingburg HT.Fundamentos esenciales en prótesis fija.3ra edición. Barcelona: Editorial Quintessence; 2000.p.441-454.

40) Grace CS, Shillingburg HT: Thickness of enamel and dentin. JSouth Calif Dent Assoc 1973; 41:33-36.

- 41) Magne P, Dent M, Versluis A, Douglas W. Effect of luting composite shrinkage and thermal load on the stress distribution in porcelain laminate veneers. *J Prosthet Dent* 1999; 81:335-44.
- 42) Karlsson S, Landahl I, Stegersjö G, Milleding P: A clinical evaluation of ceramic laminate veneers. *Int J Prosthodont* 1992; 5:447-451.
- 43) Calamia JR: Etched porcelain veneers: The current state of the art. *Quintessence Int* 1985; 16:5-12.
- 44) Highton R, Caputo AA, Matyas J: A photoelastic study of stresses on porcelain laminate veneers. *J Prosthet Dent* 1987; 58:157-161.
- 45) Leifender KF, Lemons JE. *Porcelain. Clinical Restorative Materials and Techniques*. Philadelphia: Lea & Febiger, 1998. En Fons Font Antonio, Sola Ruiz M Fernanda, Granell Ruiz María, Labaig Rueda Carlos, Martínez González Amparo. Choice of ceramic for use in treatments with porcelain laminate veneers. *Med. Oral patol. Oral cir. Bucal (internet)*. (Serial on the internet). 2006 june (cited 2008 feb 29); 11(3): 297-302. Available from: [http://scielo.isciii.es/scielo.php?script=sci\\_arttext&pid=s1698-69462006000300017&lng=en&nrm=iso](http://scielo.isciii.es/scielo.php?script=sci_arttext&pid=s1698-69462006000300017&lng=en&nrm=iso).
- 46) Mclean JW. *The Science and Art of Dental ceramics Vol II*. Chicago: Quintessence Publ Inc.; 1980. En Fons Font Antonio, Sola Ruiz M Fernanda, Granell Ruiz María, Labaig Rueda Carlos, Martínez González Amparo. Choice of ceramic for use in treatments with porcelain laminate veneers. *Med. Oral patol. Oral cir. Bucal (internet)*. (Serial on the internet). 2006 june (cited 2008 feb. 29); 11(3): 297-302. Available from: [http://scielo.isciii.es/scielo.php?script=sci\\_arttext&pid=s1698-69462006000300017&lng=en&nrm=iso](http://scielo.isciii.es/scielo.php?script=sci_arttext&pid=s1698-69462006000300017&lng=en&nrm=iso).
- 47) Anglada JM, Salsench J, Nogueras J, Samsó J. Análisis de la composición de algunas cerámicas dentales. *Arch Odontol* 1992; 8:221-4. En Fons Font Antonio, Sola Ruiz M Fernanda, Granell Ruiz María, Labaig Rueda Carlos, Martínez González Amparo. Choice of ceramic for use in treatments with porcelain laminate veneers. *Med. Oral patol. Oral cir. Bucal (internet)*. (Serial on the internet). 2006 june (cited 2008 feb 29); 11(3): 297-302. Available from: [http://scielo.isciii.es/scielo.php?script=sci\\_arttext&pid=s1698-69462006000300017&lng=en&nrm=iso](http://scielo.isciii.es/scielo.php?script=sci_arttext&pid=s1698-69462006000300017&lng=en&nrm=iso).

- 48) Puchades O, Sola MF, Martínez A, Labaig C, Fons A, Amigo V. Estudio de la composición y estructura de las coronas completas de cerámica. *Revista Internacional de Prótesis Estomatológica* 2004; 6:330-8.
- 49) Fons Font Antonio, Sola Ruiz M Fernanda, Granell Ruiz María, Labaig Rueda Carlos, Martínez González Amparo. Choice of ceramic for use in treatments with porcelain laminate veneers. *Med. Oral patol. Oral cir. Bucal (internet)*. (Serial on the internet).2006 june (cited 2008 feb. 29); 11(3): 297-302. Available from:  
[http://scielo.isciii.es/scielo.php?script=sci\\_arttext&pid=s1698-69462006000300017&lng=en&nrm=iso](http://scielo.isciii.es/scielo.php?script=sci_arttext&pid=s1698-69462006000300017&lng=en&nrm=iso).
- 50) Wohlwend A, Scharer P, Die Empress Technik; Eine neue Möglichkeit Einzelkronen, Inlays und Verblendschalen Herzustellen. *Quintessenz Zahntech* 1990; 16:960-78. ) En Fons Font Antonio, Sola Ruiz M Fernanda, Granell Ruiz María, Labaig Rueda Carlos, Martínez González Amparo. Choice of ceramic for use in treatments with porcelain laminate veneers. *Med. Oral patol. Oral cir. Bucal (internet)*. (Serial on the internet).2006 june (cited 2008 feb. 29); 11(3): 297-302. Available from:  
[http://scielo.isciii.es/scielo.php?script=sci\\_arttext&pid=s1698-69462006000300017&lng=en&nr=iso](http://scielo.isciii.es/scielo.php?script=sci_arttext&pid=s1698-69462006000300017&lng=en&nr=iso).
- 51) Bourrelli G, Prasad A. Le procede optec hsp concepts et mise en oeuvre au laboratoire. *Les cahiers de prothese* 1989; 68:93-103. En Fons Font Antonio, Sola Ruiz M Fernanda, Granell Ruiz María, Labaig Rueda Carlos, Martínez González Amparo. Choice of ceramic for use in treatments with porcelain laminate veneers. *Med. Oral patol. Oral cir. Bucal (internet)*. (Serial on the internet).2006 june (cited 2008 feb. 29); 11(3): 297-302. Available from:  
[http://scielo.isciii.es/scielo.php?script=sci\\_arttext&pid=s1698-69462006000300017&lng=en&nr=iso](http://scielo.isciii.es/scielo.php?script=sci_arttext&pid=s1698-69462006000300017&lng=en&nr=iso).
- 52) Sola MF, Labaig C, Suarez MJ. Cerámica para puentes de tres unidades sin estructura metálica: Sistema IPS-Empress II. *Rev. Inter Prótesis Estomatolog.* 1999; 1:41-7. En Fons Font Antonio, Sola Ruiz M Fernanda, Granell Ruiz María, Labaig Rueda Carlos, Martínez González Amparo. Choice of ceramic for use in treatments with porcelain laminate veneers. *Med. Oral patol. Oral cir. Bucal (internet)*. (Serial on the internet).2006



june (cited 2008 feb. 29); 11(3): 297-302. Available from:  
[http://scielo.isciii.es/scielo.php?script=sci\\_arttext&pid=s1698-69462006000300017&lng=en&nr=iso](http://scielo.isciii.es/scielo.php?script=sci_arttext&pid=s1698-69462006000300017&lng=en&nr=iso).

53) Perelmuter S. Evolution du concept In Ceram. Les cahiers de prothese 1993; 83:87-93. En Fons Font Antonio, Sola Ruiz M Fernanda, Granell Ruiz María, Labaig Rueda Carlos, Martínez González Amparo. Choice of ceramic for use in treatments with porcelain lamínate veneres. Med. Oral patol. Oral cir. Bucal (internet). (Serial on the internet).2006 june (cited 2008 feb. 29); 11(3): 297-302. Available from:  
[http://scielo.isciii.es/scielo.php?script=sci\\_arttext&pid=s1698-69462006000300017&lng=en&nr=iso](http://scielo.isciii.es/scielo.php?script=sci_arttext&pid=s1698-69462006000300017&lng=en&nr=iso).

54) Ashizula M, Kiyojara H, Okuno T, Kubota Y. Fatigue behaboir of tetragonal zirconio polycrystals (Y-TZP) containing 2 and 4 mol% Y2O3 (Part. 2), J.Ceram Soc. Jpn Inter Ed. 1988; 96:731-6. . En Fons Font Antonio, Sola Ruiz M Fernanda, Granell Ruiz María, Labaig Rueda Carlos, Martínez González Amparo. Choice of ceramic for use in treatments with porcelain lamínate veneres. Med. Oral patol. Oral cir. Bucal (internet). (Serial on the internet).2006 june (cited 2008 feb. 29); 11(3): 297-302. Available from:  
[http://scielo.isciii.es/scielo.php?script=sci\\_arttext&pid=s1698-69462006000300017&lng=en&nr=iso](http://scielo.isciii.es/scielo.php?script=sci_arttext&pid=s1698-69462006000300017&lng=en&nr=iso)

55) Mormann WH, Bindl A .Cerec 3 –ein Quantensprung bei computer-restaurationen. Erste Klinische Erfahrungen. Quintessence.2000; 51:157. En Fons Font Antonio, Sola Ruiz M Fernanda, Granell Ruiz María, Labaig Rueda Carlos, Martínez González Amparo. Choice of ceramic for use in treatments with porcelain lamínate veneres. Med. Oral patol. Oral cir. Bucal (internet). (Serial on the internet).2006 june (cited 2008 feb. 29); 11(3): 297-302. Available from:  
[http://scielo.isciii.es/scielo.php?script=sci\\_arttext&pid=s1698-69462006000300017&lng=en&nr=iso](http://scielo.isciii.es/scielo.php?script=sci_arttext&pid=s1698-69462006000300017&lng=en&nr=iso)

56) Riquier R, Grrbach K. Digident CAD/Cam para la mecánica dental Quintessence técnica (ed. Esp.).2002; 13; 1:54-66.

57) Braga R, Cesar P, Gonzaga C. mechanical properties of resin cements with different activation modes. Journal of oral rehabilitation (2002), 29 (3), 257-262.

58) Crespo Requeni M, Faus LLacer V, Fethke Girardi K, Regolf Barcelo J. porcelain - to-dentin adhesión: microleakage in porcelain veneers. ejdr.1998.nº3-art 11.